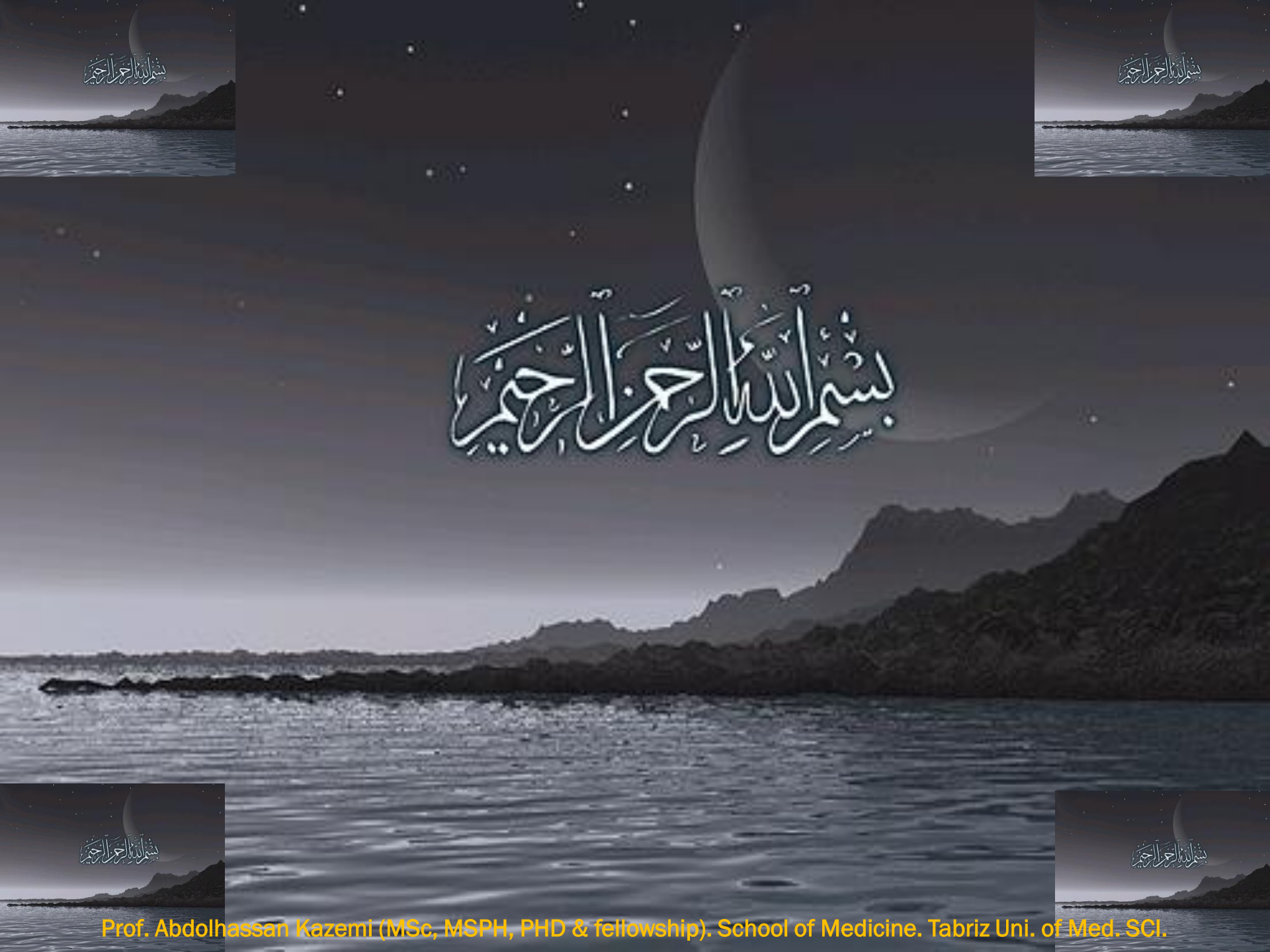



بِسْمِ اللَّهِ الرَّحْمَنِ الرَّحِيمِ

بِسْمِ اللَّهِ الرَّحْمَنِ الرَّحِيمِ

بِسْمِ اللَّهِ الرَّحْمَنِ الرَّحِيمِ

بِسْمِ اللَّهِ الرَّحْمَنِ الرَّحِيمِ

بِسْمِ اللَّهِ الرَّحْمَنِ الرَّحِيمِ

دکتر عبدالحسن کاظمی
استاد دانشکده پزشکی
دانشگاه علوم پزشکی تبریز

MSc, MSPH, PhD, Fellowship

مدیکال اتیشین

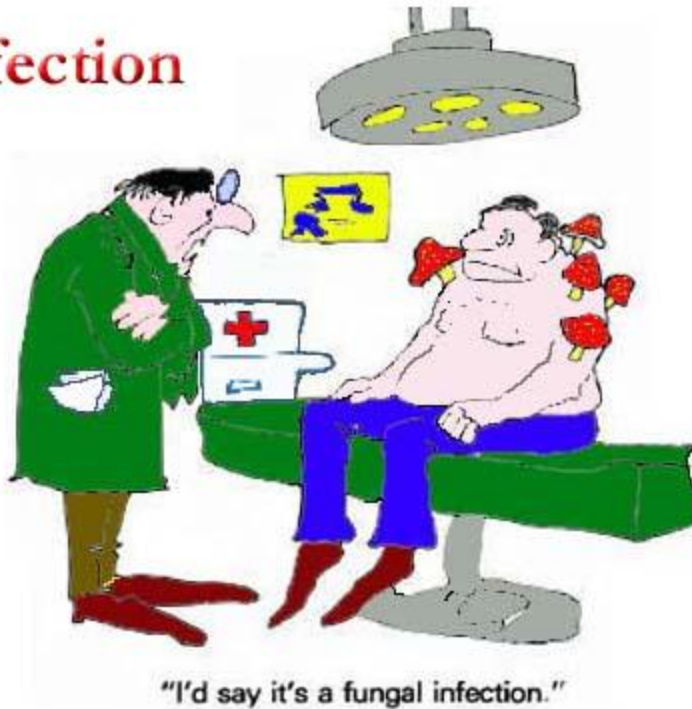مدیکال مایکولوژیست

مولکولار بیولوژیست

MEDICAL MYCOLOGY

Diffination Of The Fungi

Fungal Infection



About

Exit

References:

1- Medical Mycology, Rippon

2-Fungi, Pathogenic for Human and Animals, Howard

3- قارچ شناسی پزشکی جامع. دکتر زینی. دکتر مهدی. دکتر امامی

4- قارچ شناسی پزشکی و روشهای تشخیص آزمایشگاهی. دکتر عادلہ اسفندیاری

5- ضروریات قارچ شناسی پزشکی. کامل علیزاده خیایوی

INTRODUCTION

1- Definition

2- Phylogeny

3- Cell character

4- Structure

- Yeast & Yeast like
- Mold
- Mushroom

5- Classification

- Ascomycetacea
- Basidiomycetacea
- Zygomycetacea
- Deuteromycetacea

6- Physiology

7- Reproduction

A- Asexual

- Budding
- Arthroconidia
- Chlamidoconidia
- Fragmentation
- Sporulation

B- Sexual

- 1- Ascospore
 - Apothecium
 - Perithecium
 - Cleistotecium
 - Gimnothecium
 - Ascostroma
- 2- Basidiospore
- 3- Zygosporangium

8- Fungi & Medicine

- **Opportunistic**
 - a- Normal Flora
 - b- Saprophyte
- **Pathogen**
- **Allergen**
- **Toxic**
 - a- Mycotoxicosis
 - Primary
 - Secondary
 - b- Mycetismus

Mycosis

Mycosis is a fungal infection of animals, including humans. Mycoses are common and a variety of environmental and physiological conditions can contribute to the development of fungal diseases. Inhalation of fungal spores or localized colonization of the skin may initiate persistent infections; therefore, mycoses often start in the lungs or on the skin.

Fungal infections of the skin was the 4th most common skin disease in 2020 affecting 996 million people. An estimated 1.6 million people die each year of fungal infections.

Classification

Superficial mycoses

Cutaneous mycoses

Subcutaneous mycoses

Systemic mycoses due to primary pathogens

Systemic mycoses due to opportunistic pathogens

Superficial mycoses

Superficial mycoses are limited to the outermost layers of the skin and hair.

An example of such a fungal infection is *Tinea versicolor*, a fungus infection that commonly affects the skin of young people, especially the chest, back, and upper arms and legs. *Tinea versicolor* is caused by a fungus that lives in the skin of some adults. It does not usually affect the face. This fungus produces spots that are either lighter than the skin or a reddish brown. This fungus exists in two forms, one of them causing visible spots. Factors that can cause the fungus to become more visible include high humidity, as well as immune or hormone abnormalities. However, almost all people with this very common condition are healthy.

Cutaneous mycoses

Cutaneous mycoses extend deeper into the epidermis, and also include invasive hair and nail diseases. These diseases are restricted to the keratinized layers of the skin, hair, and nails. Unlike the superficial mycoses, host immune responses may be evoked resulting in pathologic changes expressed in the deeper layers of the skin. The organisms that cause these diseases are called dermatophytes, the resulting diseases are often called ringworm, dermatophytosis or tinea. Dermatophytes only cause infections of the skin, hair, and nails, and are unable to induce systemic, generalized mycoses, even in immunocompromised hosts.

Subcutaneous mycoses

Subcutaneous mycoses involve the dermis, subcutaneous tissues, muscle and fascia. These infections are chronic and can be initiated by piercing trauma to the skin which allows the fungi to enter. These infections are difficult to treat and may require surgical interventions such as debridement.

Systemic mycoses due to primary pathogens

Systemic mycoses due to primary pathogens originate primarily in the lungs and may spread to many organ systems. Organisms that cause systemic mycoses are inherently virulent. In general, primary pathogens that cause systemic mycoses are dimorphic.

Systemic mycoses due to opportunistic pathogens

Systemic mycoses due to opportunistic pathogens are infections of patients with immune deficiencies who would otherwise not be infected. Examples of immunocompromised conditions include AIDS, alteration of normal flora by antibiotics, immunosuppressive therapy, and metastatic cancer. Examples of opportunistic mycoses include Candidiasis, Cryptococcosis and Aspergillosis.

Systemic mycoses due to opportunistic pathogens

Actinomycosis

Nocardiodid

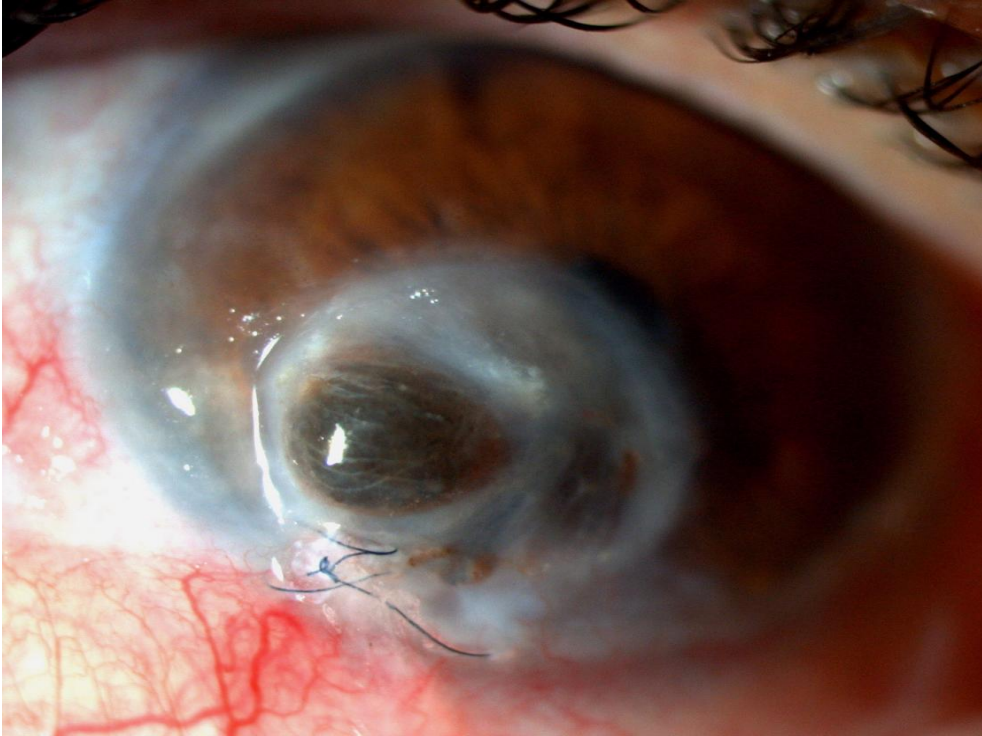
Blastomycosis

Coccidioidomycosis

Paracoccidioidomycosis

Mucormycosis

Zygomycosis



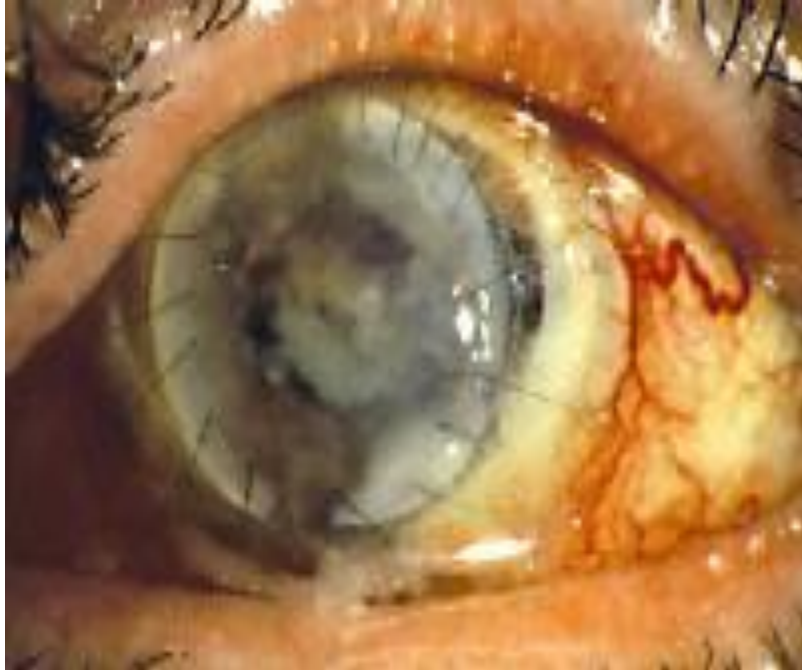کراتیت قارچی

Mycotic keratits

تعریف کراتیت قارچی:

عفونت قرنیه است که متعاقب تروما و توسط عوامل متعدد قارچی بخصوص قارچ های رشته ای فرصت طلب ایجاد می گردد.

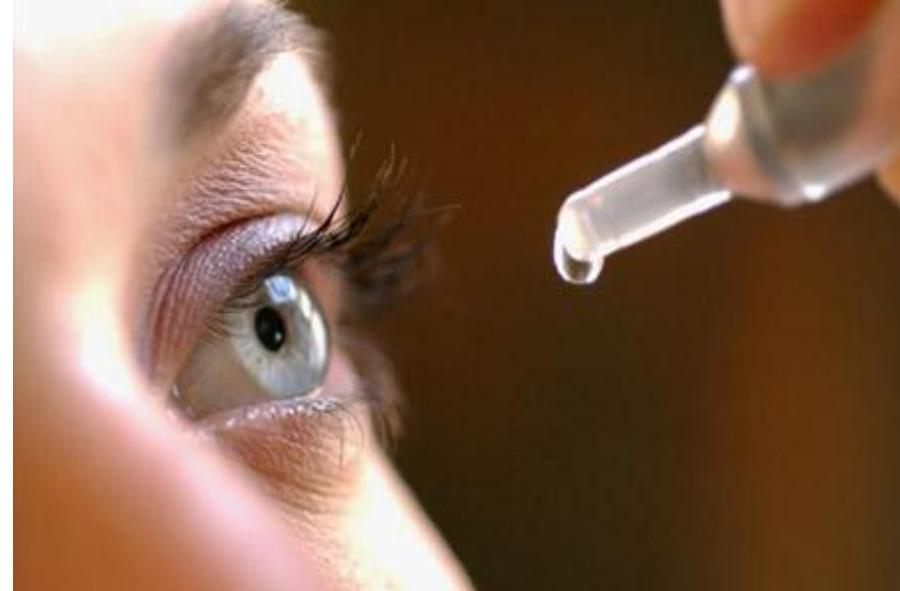با وجود طیف وسیع عوامل اتیولوژیک احتمالی قارچی، جنس اسپرژیلوس بخصوص گونه های فومیگاتوس، فلاووس و نیجر، به همراه کاندیدا آلبیکنس و فوزاریوم سولانی و گونه های بویس و اسرائیلی اکتینومایسس، شایع ترین عوامل اتیولوژیک بیماری محسوب می گردند.



عوامل مستعد کننده:

- ترومای ناشی از مواد گیاهی و خاک
- مصرف استوئید و آنتی بیوتیک ها
- فلج عصب صورتی
- ضایعات تاولی قرنیه
- اعمال جراحی چشم
- استفاده از محلولهای شستشوی چشمی و وسایل جراحی آلوده
- آلودگی پودر دستکش های جراحی
- آلودگی اتاق عمل و محلولهای مصرفی در لنز های تماسی

درمان:



- استفاده از داروهای گروه پلین مانند ناتامایسین و آمفوتریسین B
- ناتامایسین اولین داروی انتخابی می باشد
- از آمپول های آمفوتریسین B تزریقی میتوان قطره های چشمی 0/1 تا 1درصدی تهیه نمود اما غلظت های بیش از 3% آن به سختی توسط بیمار تحمل می گردد
- مایکونازول بصورت قطره چشمی
- کتوکونازول به صورت خوراکی و موضعی
- ایتراکونازول خوراکی

otomycosis

عفونت گوش خارجی



تعریف اتومایکوزیس :

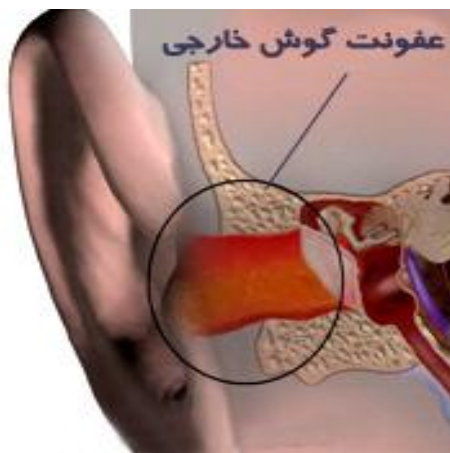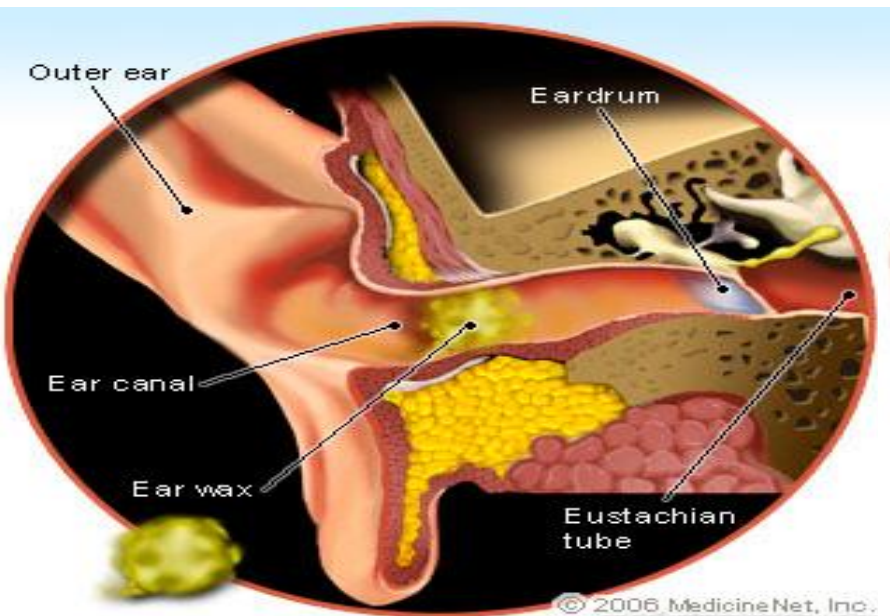
عفونت گوش خارجی یا اتوتیت اکسترن یک بیماری التهابی (مشخصاً عفونی) گوش خارجی است. (گوش خارجی شامل کانال گوش و لاله گوش می باشد)

و توسط سه دسته از عوامل قارچی ایجاد می شود:

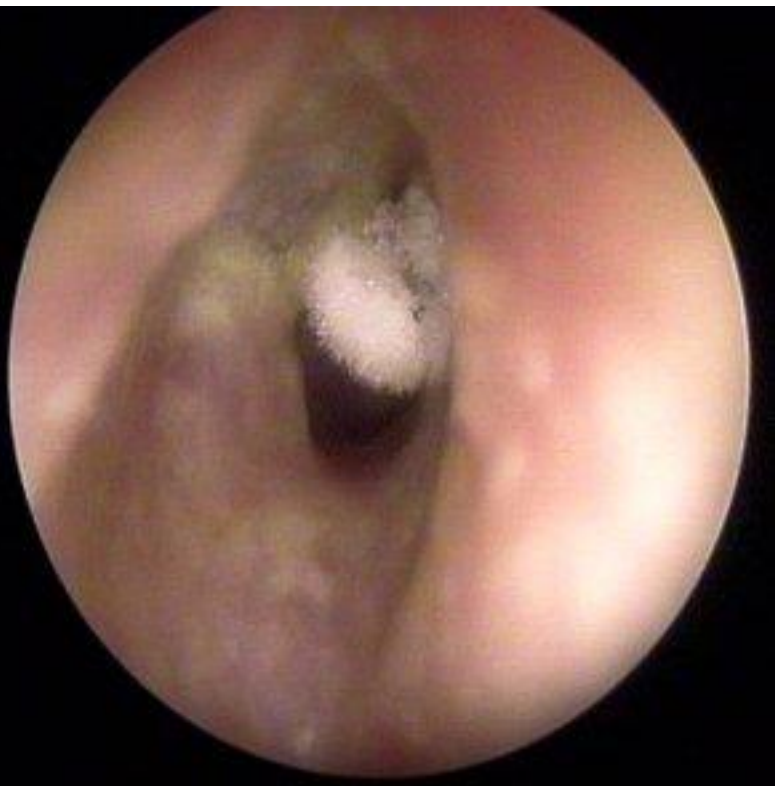(1) قارچ های ساپروفیت ، آسپرژیلوس نایجر

(2) درماتوفیت ها (عوامل کچلی)

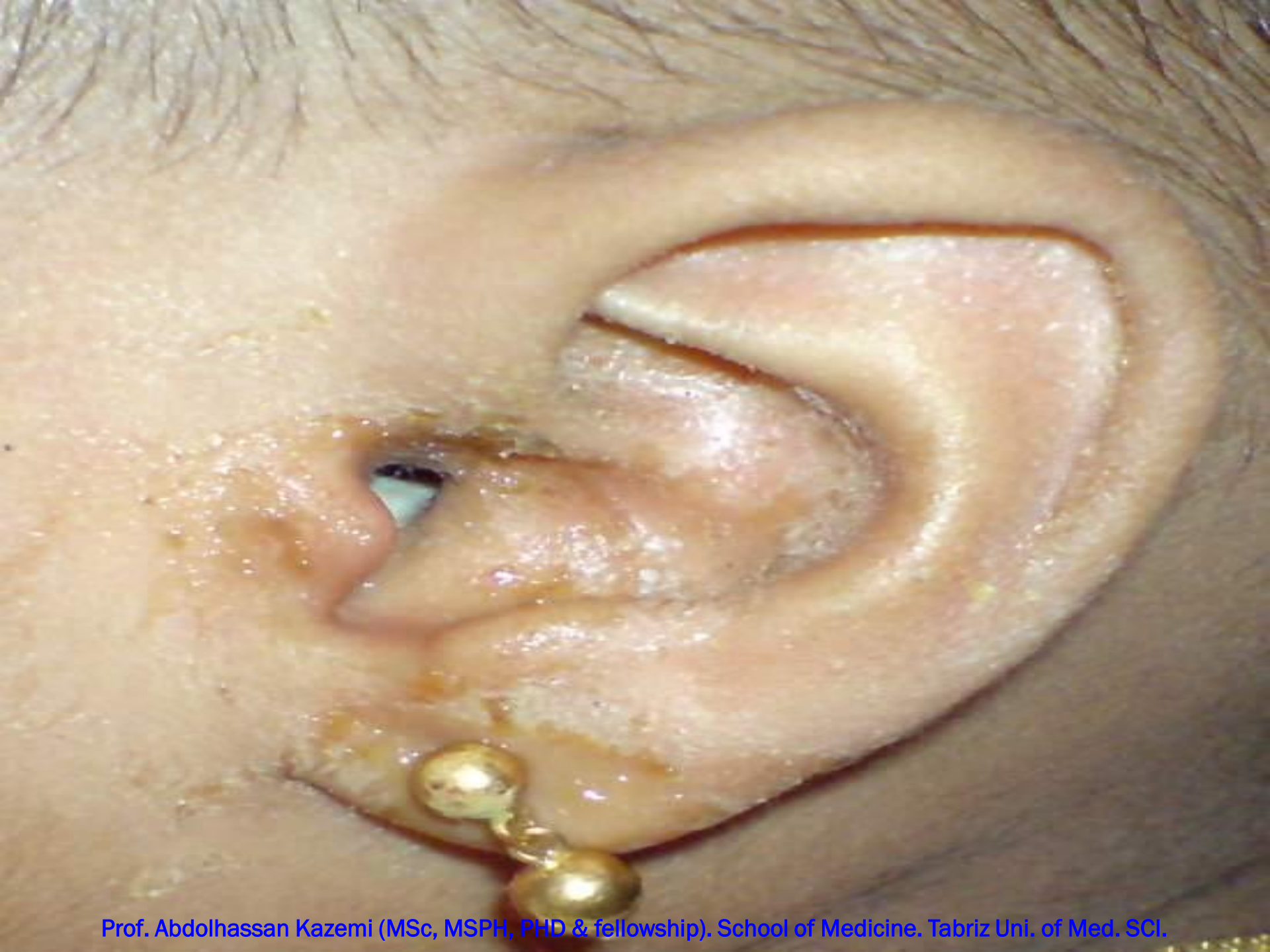(3) مخمر ها و شبه مخمر ها



علائم بالینی



- ✓ خارش گوش شایع ترین علامت
- ✓ وجود پوسته و شوره
- ✓ درد خفیف گوش که با کشیدن گوش بدتر می شود.
- ✓ گاهی تب خفیف
- ✓ کاهش موقت شنوایی در گوش مبتلا
- ✓ وجود يك برجستگی در مجرای گوش
- ✓ احساس پری گوش که منجر به کاهش شنوایی به علت رشدونمو قارچ که در ترشحات سرومن به صورت توده ای درآمده و مانع از رسیدن امواج به پرده صماخ می شود.
- ✓ سرایت ضایعات از مجرای گوش به قسمت های خارجی
- ✓ نکته : ضایعات موجب آسیب پرده صماخ نمی گردد



درمان:



- تخلیه مجرای گوش و خارج کردن ترشحات بخشی از درمان است
- استفاده از ترکیبات ایمیدازول مثل کلوتریمازول جهت درماتوفیتها، مخمرها و شبه مخمرها
- استفاده از نیستاتین جهت ساپروفیت ها
- برای رفع درد خفیف می توان از استامینوفن یا آسپیرین استفاده کرد.
- قطره های گوش که حاوی آنتی بیوتیک و داروهای کورتیزونی است. به کمک آنها می توان التهاب را تخفیف داد و با عفونت مبارزه کرد.
- کرمها یا پمادهای موضعی برای عفونت های قارچی یا باکتریایی

درمان:

- در صورت تورم شدید کانال گوش، به مدت 24-48 ساعت قرار دادن یک گاز استریل آغشته به پماد تتراسایلیکین 1% بسیار کمک کننده است.
- تمیز کردن مجرای گوش با ملایمت
- واکنش کمپرس گرم روی گوش ممکن است درد را تخفیف دهد.
- خشک نگاه داشتن گوش عفونی شده
- کورتونها:
- انواع کورتونهای موضعی مانند دکزا متازون، بتامتازون و هیدروکورتیزون می توانند برای تخفیف التهاب و درد به کار روند. در موارد شدید عفونت استفاده این دسته باید با احتیاط و سنجیدن شرایط انجام پذیرد.
- آنتی هیستامین ها :
- مانند هیدروکسی زین می توانند در موارد با خارش شدید بکار روند

Piedra

Piedra refers to colonization of the hair shaft that results in firm, irregular nodules. If the nodule is dark, the infection is Black Piedra and is due to [Piedra iahortae](#). The nodule is the ascomycete fruiting body of the fungus, known as an ascostroma. If the nodule is white, the infection is White Piedra and is due to [Trichosporon beigelii](#). These nodules are a loose aggregate of hyphae and arthroconidia. Multiple colonization of the same strand are common. The infection may affect hairs of the scalp, body and genital areas. The source of infection is unknown and even though person to person transmission has been suggested, it rarely occurs [



Trichomycosis Axillaris

Background: Trichomycosis axillaris is a relatively common superficial bacterial colonization of the axillary hair shafts. Granular concretions, which are yellow, black, or red, adhere to the hair shaft and clinically characterize this condition.

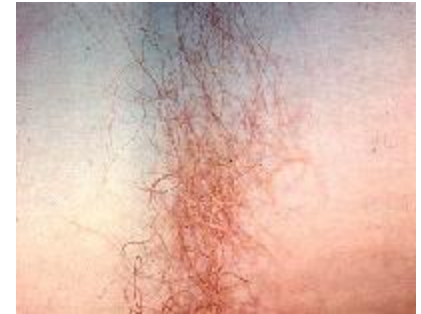History:

- Trichomycosis axillaris typically is asymptomatic; however, patients may complain of malodorous sweat.
- The condition may be associated with similar findings of hair concretions in the pubic area (trichomycosis pubis).

Causes: Trichomycosis axillaris is caused by several species of the gram-positive diphtheroid *Corynebacterium*, not by a fungus as the name may imply.

TREATMENT:

- The fastest method of treatment is to shave the affected hair.
- Benzoyl peroxide (gel or wash formulations) aids in treatment and prevents recurrence.
- Antiperspirant helps treat and prevent the condition by reducing axillary hyperhidrosis. Topical antibiotic preparations such as clindamycin or erythromycin also are effective.
- "Drying" powders may assist treatment.



Tinea Versicolor

Background: Tinea versicolor is a common, benign, superficial cutaneous fungal infection characterized usually by hypopigmented or hyperpigmented macules and patches on the chest and back. In predisposed patients, the condition may recur chronically. The fungal infection is localized to the stratum corneum.

[Erythrasma](#)

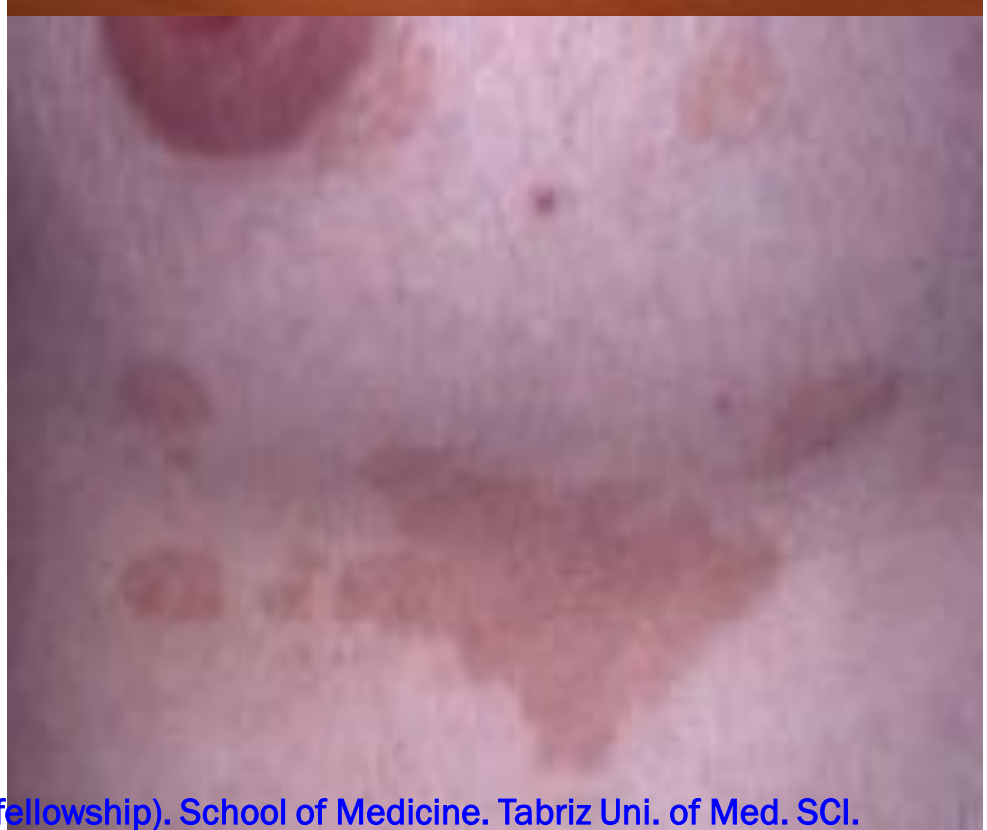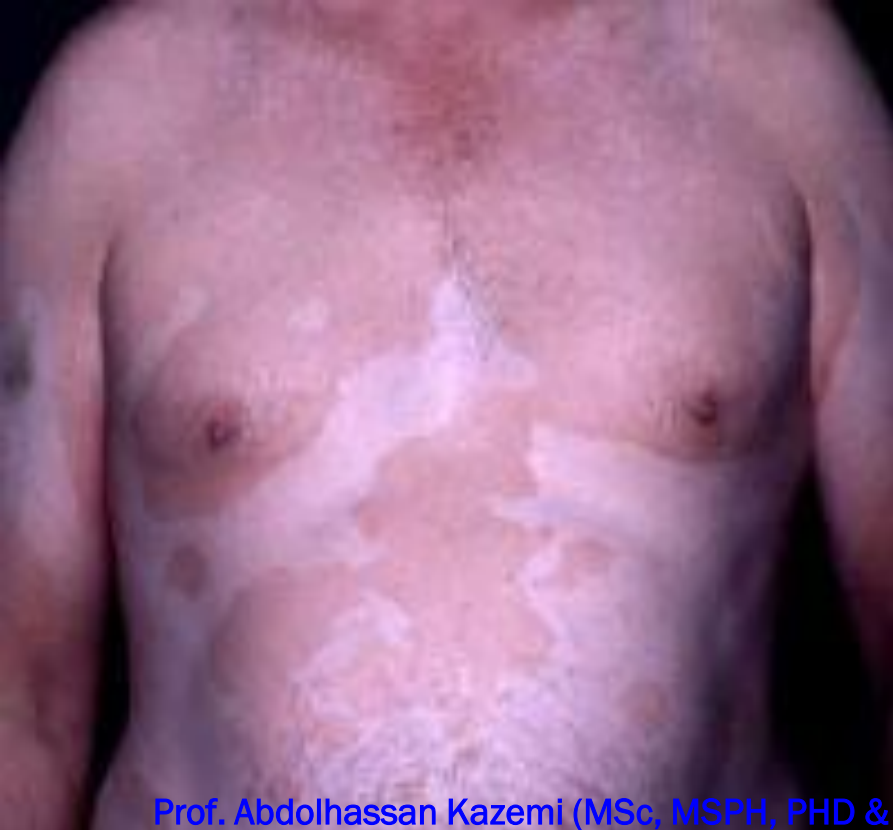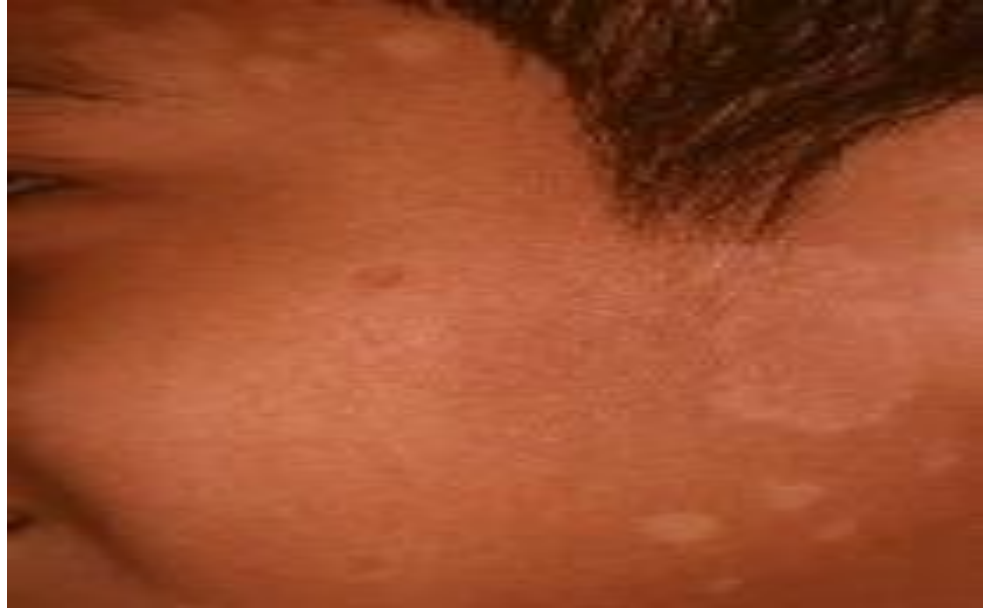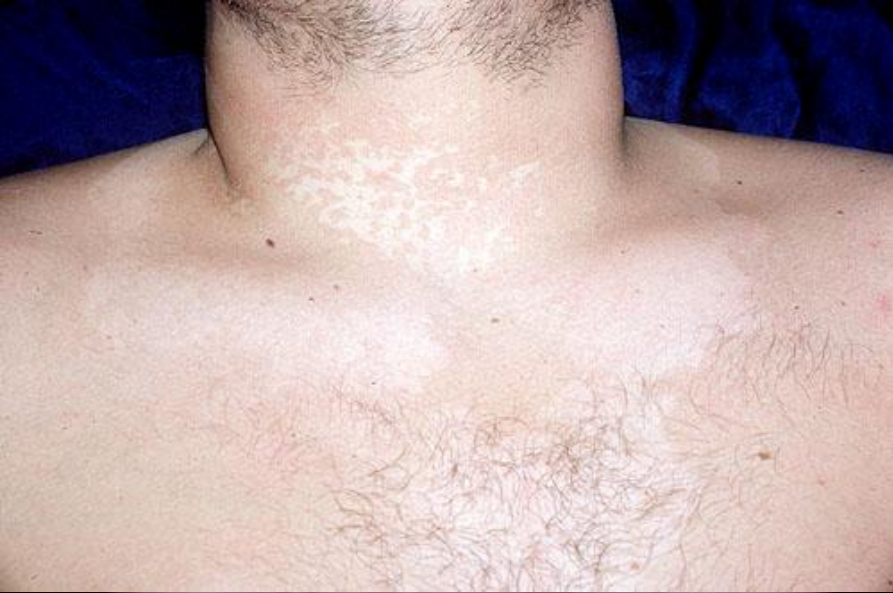[Pityriasis Alba](#)

[Psoriasis, Guttate](#)

[Seborrheic Dermatitis](#)

[Tinea Corporis](#)

[Vitiligo](#)



Tinea versicolor responds well to both topical and oral antimycotic therapies. Many patients prefer oral therapy because of convenience.

Drug Category: *Antifungals* -- Topical antifungals temporarily eradicate condition, although treatment may need to be intermittently repeated to prevent recurrence. Oral therapy for tinea versicolor is convenient and effective, but it does not prevent recurrences.

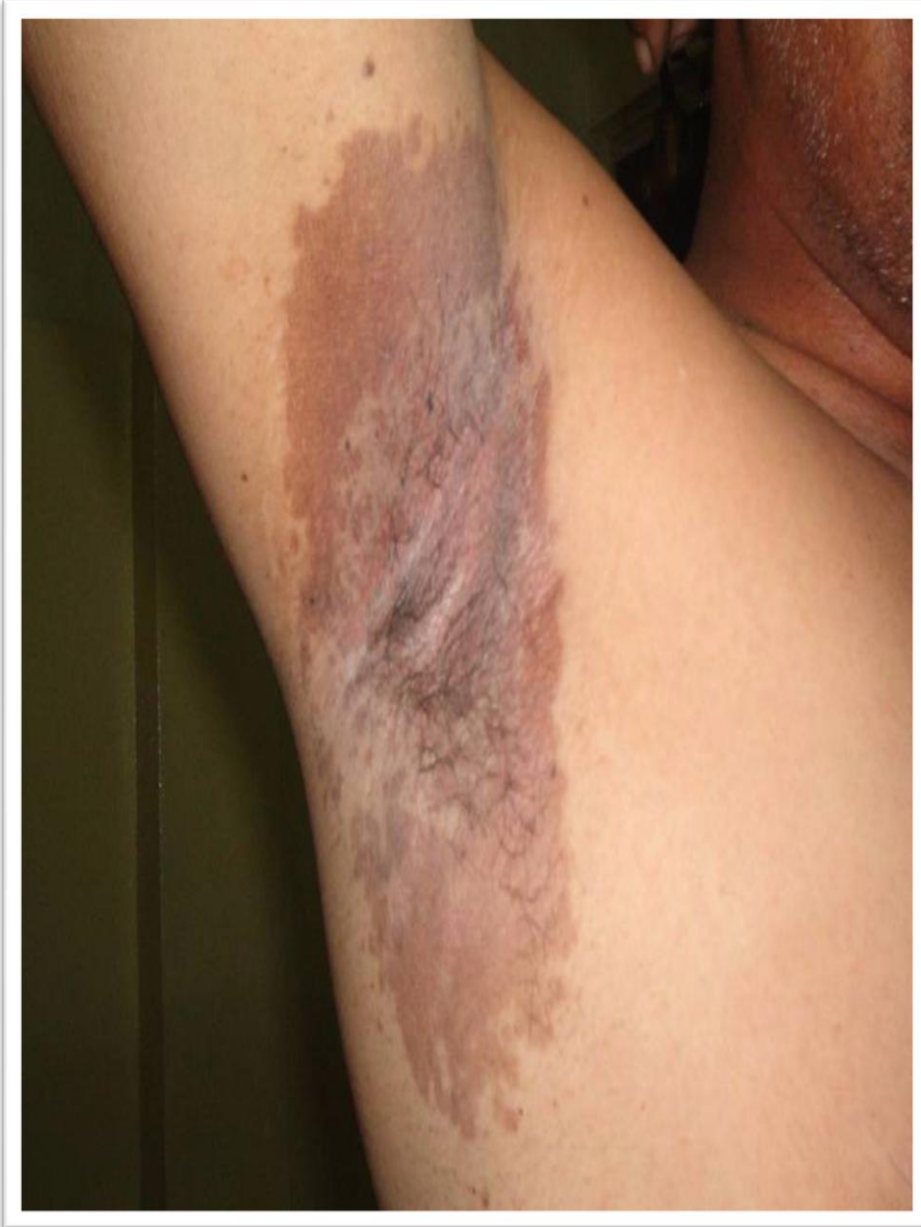Clotrimazole (Mycelex, Lotrimin-AF) -- Broad-spectrum antifungal agent that inhibits yeast growth by altering cell membrane permeability, causing death of fungal cells. Re-evaluate diagnosis if no clinical improvement after 4 wk.

Patient Education:

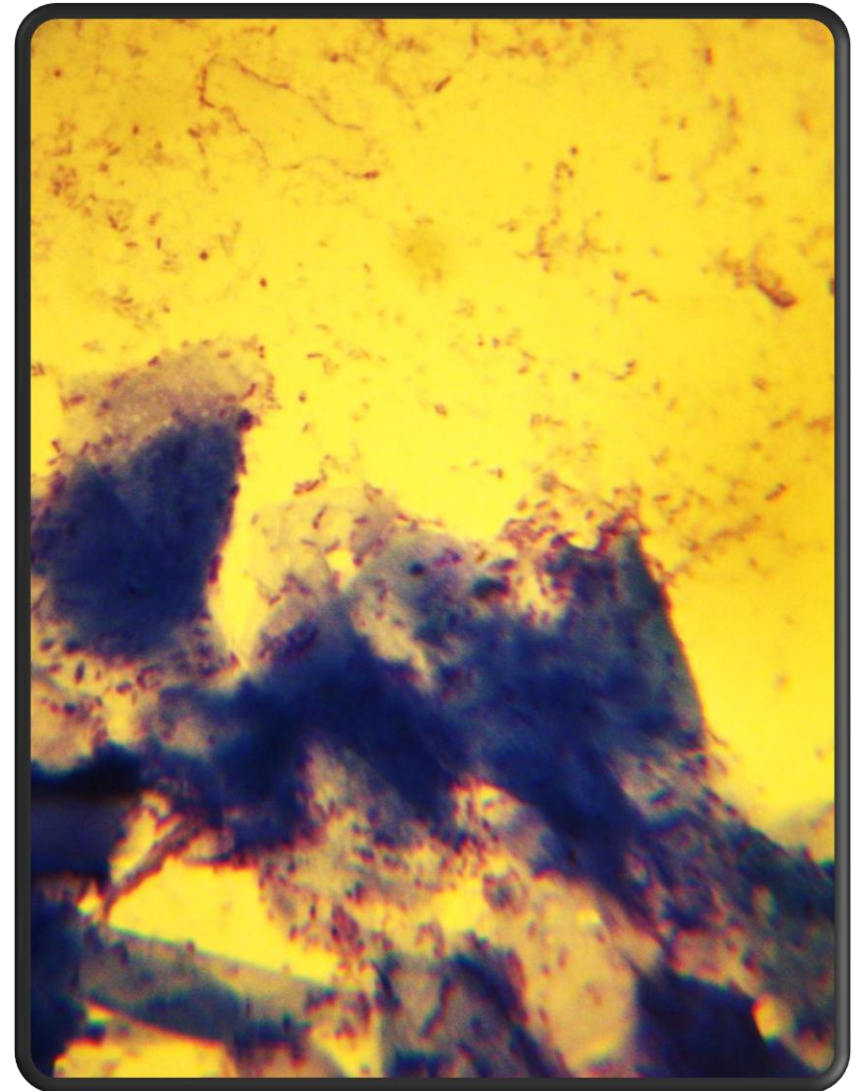
Patients need to realize that tinea versicolor is caused by a fungus that normally is present on the skin surface; thus, it is not considered a contagious disease. There are no permanent sequelae from the disease and any pigmentary alterations resolve entirely after 1 or 2 months after treatment is initiated. Treatment is needed to remedy the condition, as well as prophylactically to prevent recurrences.

تعریف اریترازما

• عفونت مزمن طبقه شاخی پوست بوده و معمولا چین های بدن از جمله بین انگشتان پا ، کشاله ران و نواحی پری آنال ، زیر پستان ها و زیر بغل را گرفتار می سازد.



عامل بیماری:



- باکتری از از جنس کورینه باکتریوم عامل این بیماری می باشد.

- کورینه باکتریوم عامل مسبب بیماری های دیگر پوستی مانند ترایکوما میکوزیس اگزالیاریس و پیتدکراتولایزیس (Pitted Keratolysis) نیز می باشد.

- گونه کورینه باکتریوم مینوتیسیموم (*Corynebacterium minutissimum*) عامل اختصاصی اریتراسما می باشد.

تشخیص افتراقی:

- ضایعات این بیماری قابل اشتباه با ضایعات بیماری هایی مانند گال، شپشک عانه (*Phitrius pubis*)، کچلی کشاله ران، کاندیدیازیس، درماتیت تماسی، پسوریازیس و پیتیریازیس ورسیکالر می باشد .

درمان:

- داروی انتخابی اریترومايسن خوراکی به مقدار یک گرم در روز و به مدت ۵ روز می باشد که پاسخ رضایت بخشی دارد.
- **پنی سیلین و گریزو فولوین روی این بیماری اثری ندارد.**
- از پوویدین یده یا اسید فوسیک (Fucic Acid) نیز می توان بطور موضعی برای درمان استفاده کرد. عفونت بین انگشتان پا معمولا به درمان مقاوم است.
- در این گونه واقع و نیز در موارد نارسایی یا نقص درمانی به جز پماد وایت فیلد ، از محلول موضعی دیگری مانند کلیندا مایسین، پماد سدیم فوزیدات (Sodium fusidate) و صابون های ضد باکتری برای پیشگیری و درمان می توان استفاده نمود.

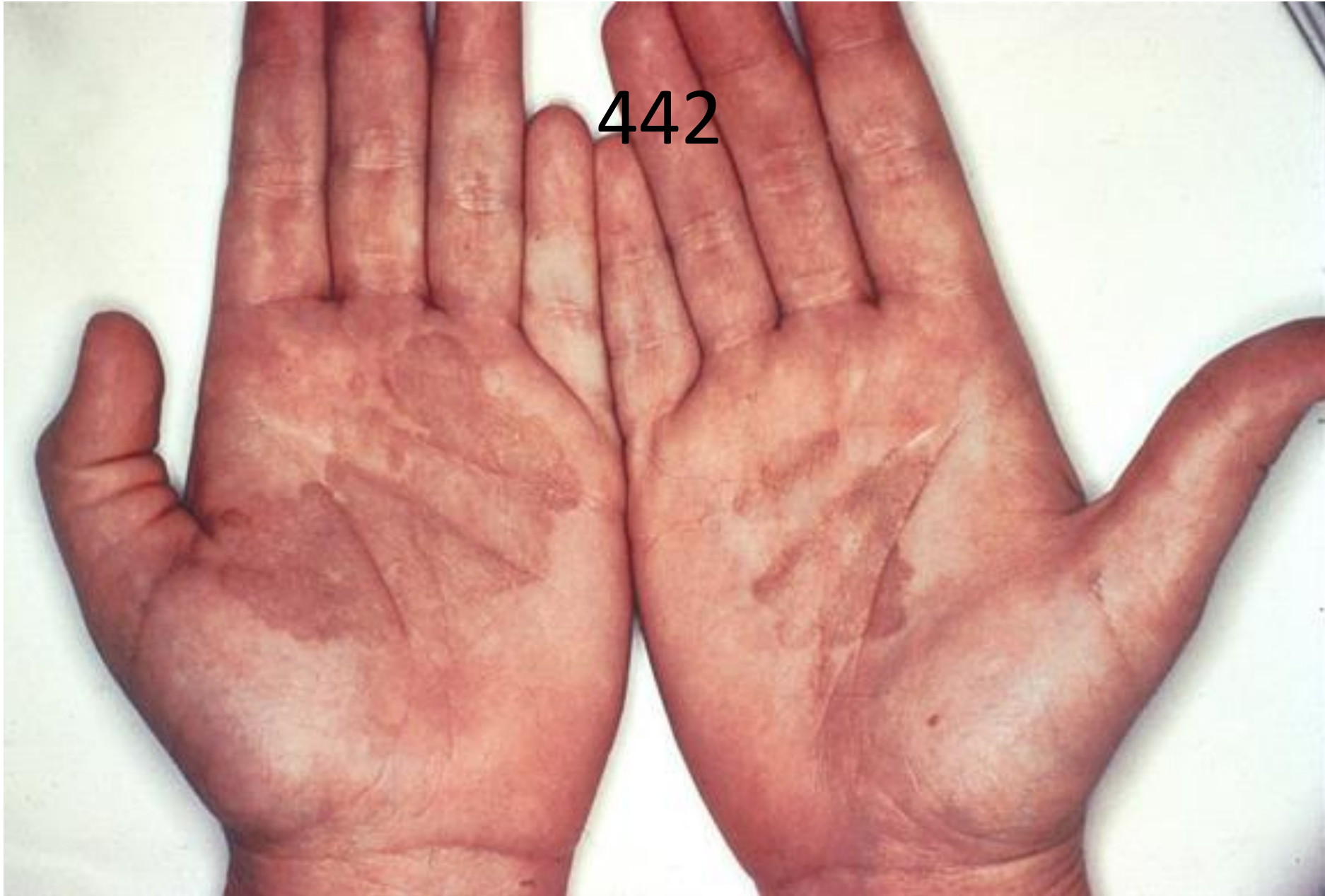Tinea nigra.

Tinea nigra is a superficial fungal infection of skin characterized by brown to black macules, which usually occur on the palmar aspects of hands and occasionally the plantar and other surfaces of the skin. Lesions are non-inflammatory and non-scaling.

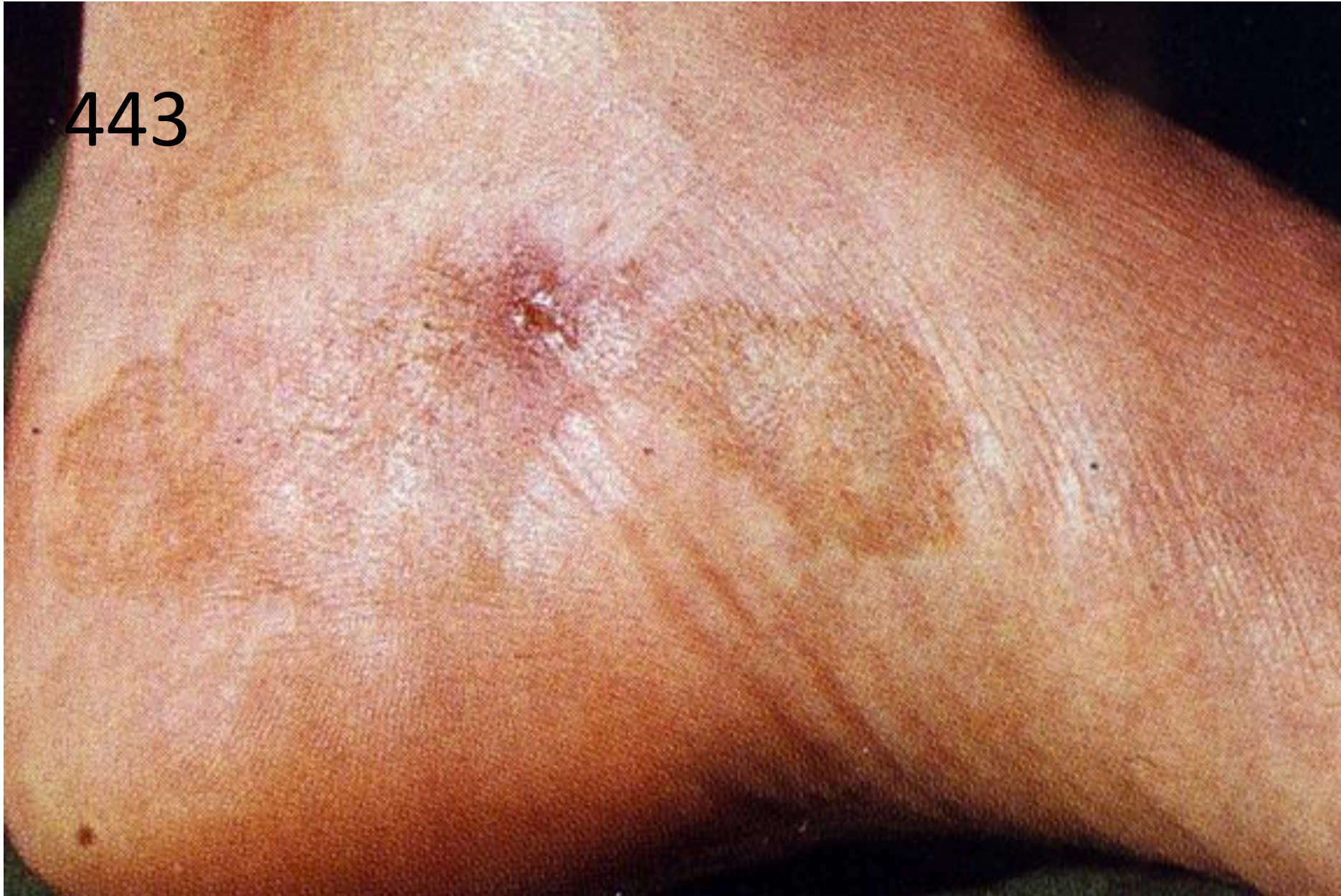Distribution: World-wide, but more common in tropical regions of Central and South America, Africa, South-East Asia and Australia.

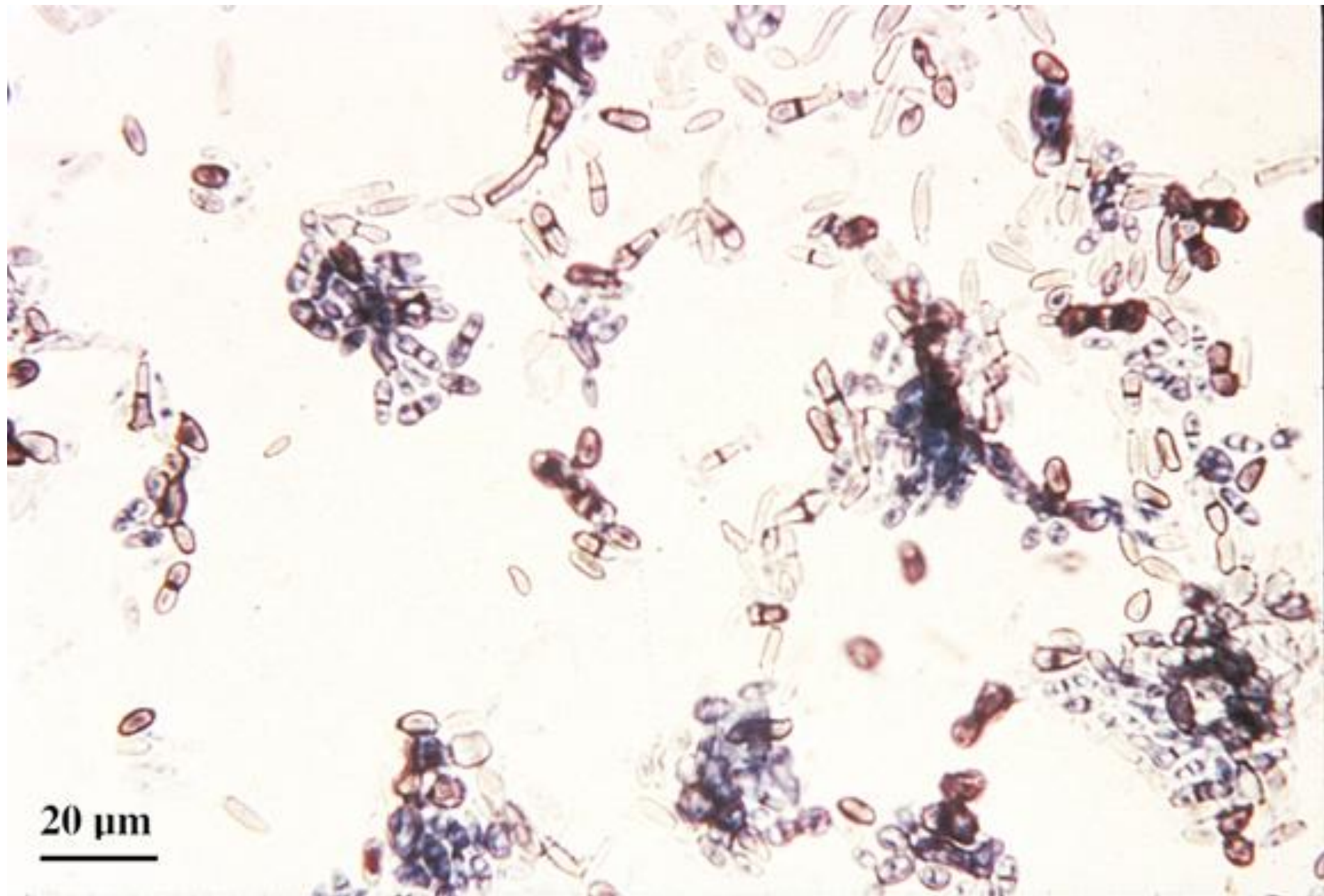
Aetiological Agent: *Exophiala werneckii* a common saprophytic fungus believed to occur in soil, compost, humus and on wood in humid tropical and sub-tropical regions. Familial spread of infection reported.

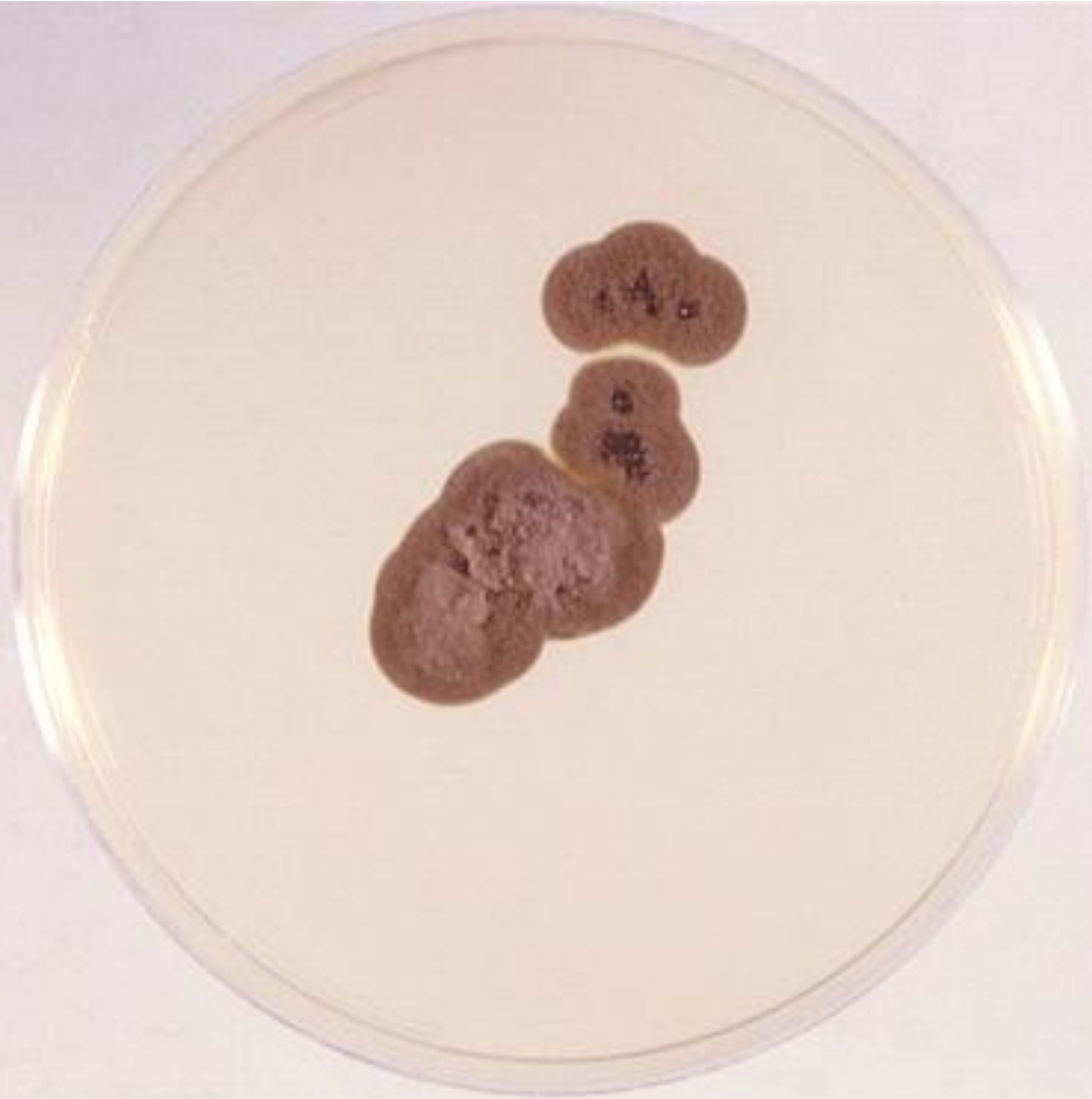
442

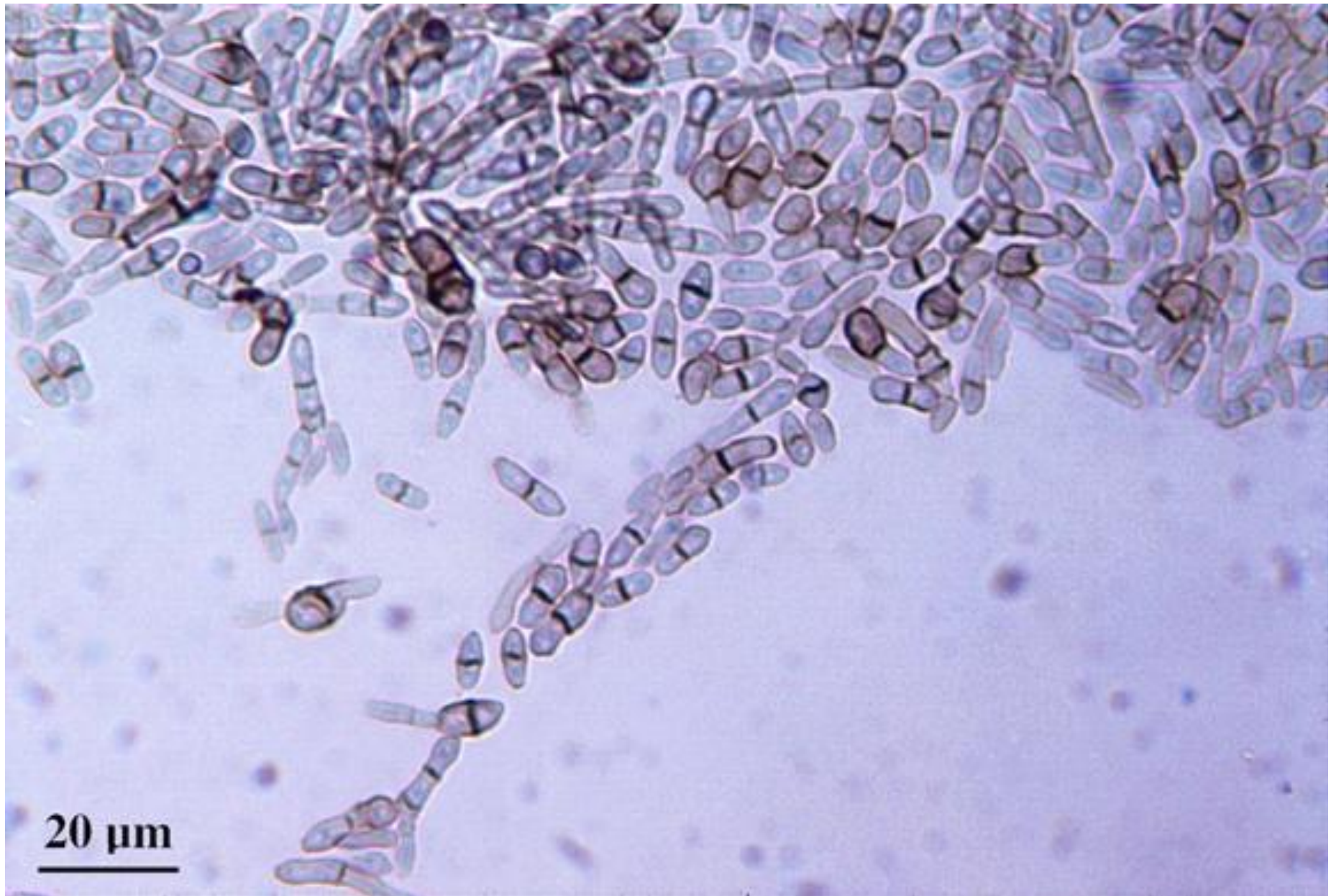


443









CUTANEOUS MYCOSES:

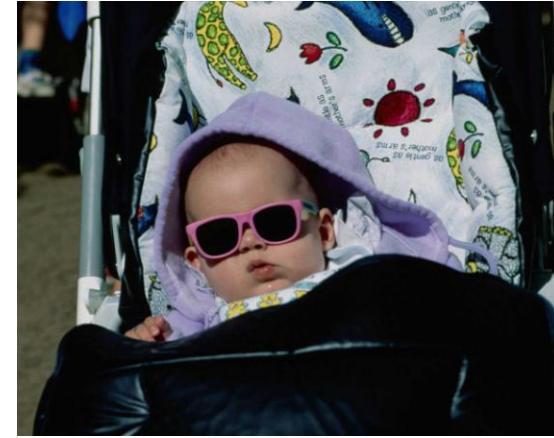**DERMATOPYTES &
DERMATOPHYTOSES**

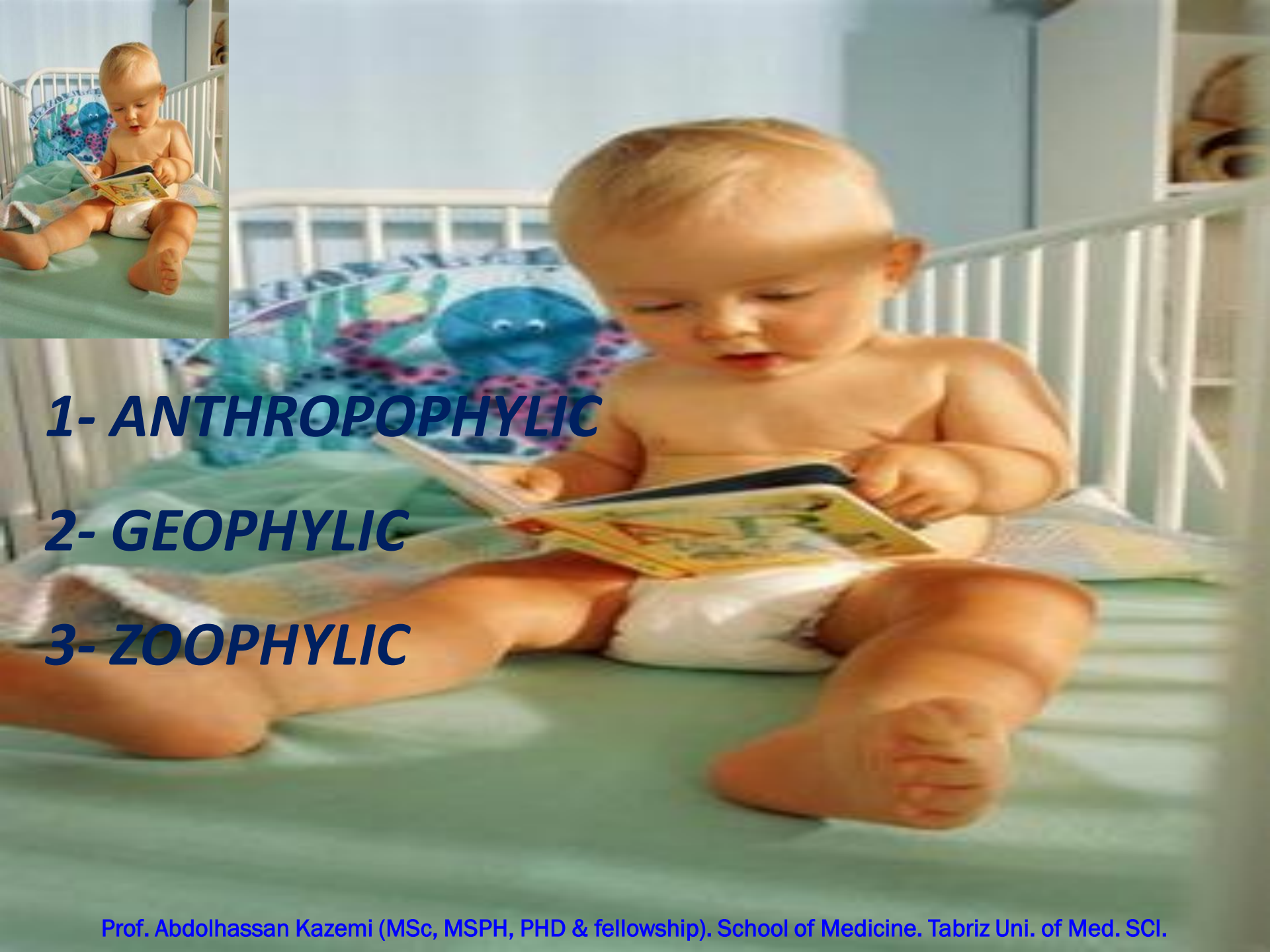

1.MICROSPORUM(11SPECIES)

2.TRICHOPHYTONE (21 SPECIES)

3.EPIDERMOPHYTON (2 SPECIES)





1- ANTHROPOPHYLIC

2- GEOPHYLIC

3- ZOOPHYLIC

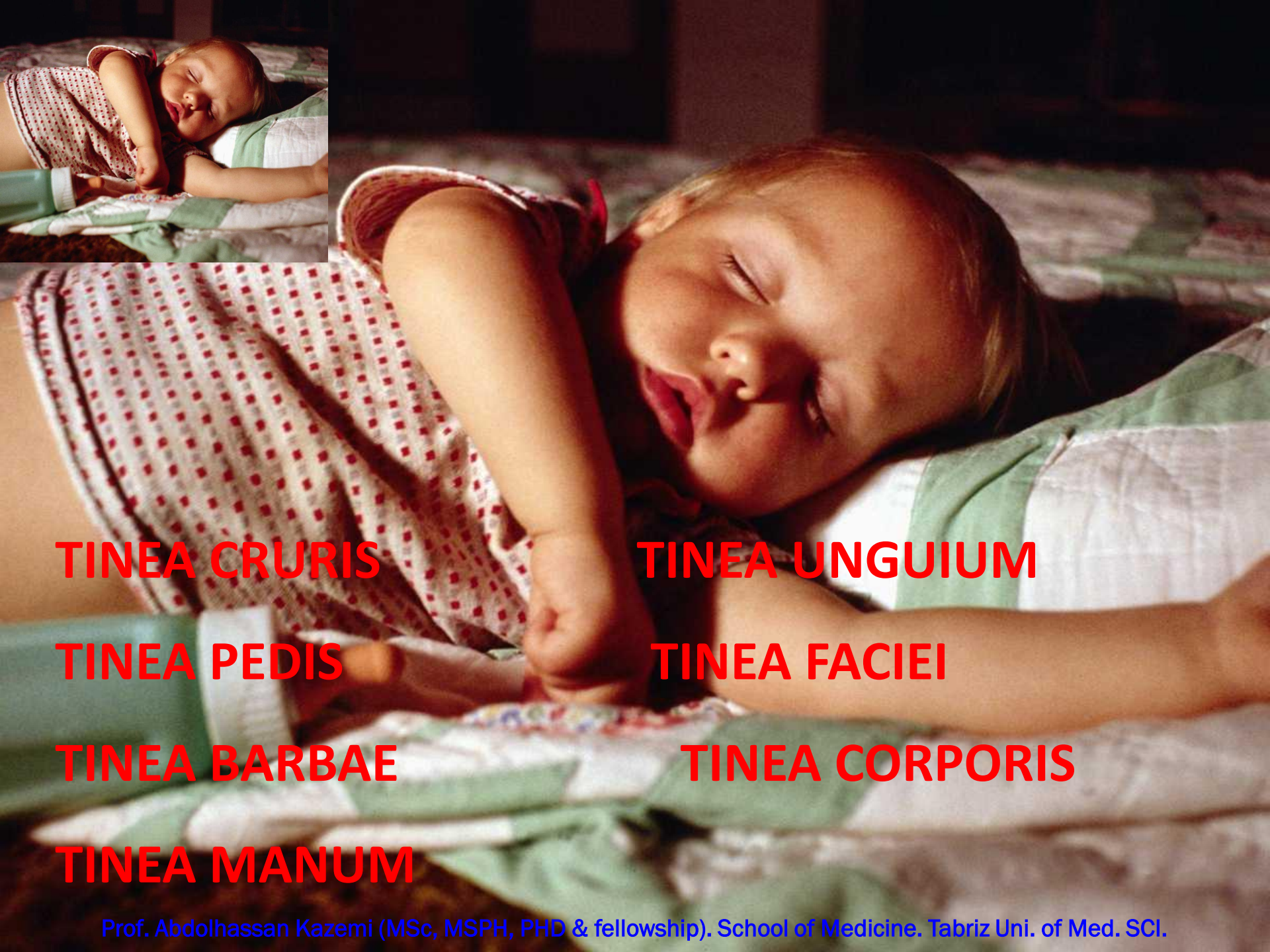TINEA CAPITIS

-ECTHOTRIX

--ENDOTHERIX

--FAVOUS





TINEA CRURIS

TINEA PEDIS

TINEA BARBAE

TINEA MANUM

TINEA UNGUIUM

TINEA FACIEI

TINEA CORPORIS

TRICHOPHYTON:

T. CONCENTRICUM

T. GALLINAE

T. AJELLOI (ARTHRODERMA UNCINATUM)

T. MEGNINII

T. MENTAGROPHYTES (A. BENHAMIAE)

T. QUINCKEANUM

T. RUBRUM

T. SCHOENLEINII

T. SOUDANANSE

T. TONSRANS

T. VERRUCOSUM

T. VIOLACEUM

T. SIMII

T. T. YAOUNDEI

MICRROSPORUM:

M. CANIS (NANNIZZA OTAE)

M. GYPSEUM (N. INCURVATA)

M. AUDOUINII

M. DISTROTUM

M. FERRUGINEUM

M. PERSICOLOR (N. PERSICOLOR)

M. FULVUM (N. FULVA)

M. NANUM (N. OBTUSA)

M. AMAZOMICUM (N. BORELLII)

EPIDERMOPHYTON:

E. FLOCCOSUM

E. STOCKDALEAE

TINEA PEDIS:

CHRONIC INTERTRIGINOUS

CHRONIC PAPULOSQUAMOUS


HYPERKERATOTIC

VESICULAR OR SUBACUTE

ACUTE ULCERATIVE VESICULOPUSTULAR

MUCASINE FOOT

MAJOUSSI GRANULOMATOSE



درماتوفیت ها

- این قارچها در خانواده آسکومیست ها طبقه بندی میشوند.
- دارای مرحله جنسی هستند که آرترودرما خوانده می شود.
- از نظر تکثیر غیر جنسی در سه گروه میکروسپوروم، ترایکوفایتون و اپیدرمافایتون تقسیم بندی میشوند که گروه اپیدرمافایتون مرحله جنسی شناخته شده ندارد.
- درماتوفیت ها دارای آنزیم کراتیناز بوده و بواسطه این آنزیم قادر به ایجاد ضایعه در لایه شاخی پوست بوده و کراتین آن را هضم می کنند.

درماتوفیت ها

- درماتوفیت ها به دلیل فقدان آهن آزاد و وجود ترکیباتی مثل آلفا-دو ماکروگلوبولین قادر به ایجاد عفونت در طبقات زیرین پوست نمی باشند .

- تاکنون 41 گونه درماتوفیت شناخته شده است که اکثر عفونتهای انسان در تمامی دنیا تنها توسط 11 گونه ایجاد می شوند .

- درماتوفیت ها با توجه به منشاء در سه گروه ”حیواندوست“ و ”انسان دوست“ و ”خاک دوست“ تقسیم بندی می شوند .

درماتوفیت ها

در بین این سه گروه ضایعات ایجاد شده توسط درماتوفیت های انسان دوست به واسطه قرابت نزدیک با سیستم ایمنی بدن انسان خفیف تر بوده اما دو گروه دیگر ایجاد ضایعات سخت و عمیق می نمایند.

بنابراین گونه های انسان دوست تمایل به مزمن شدن دارند به طوری که ترایکوفایتون روبروم که انسان دوست می باشد ، شایعترین عامل درماتوفیتوزیس و نوع مزمن بیماری محسوب می گردد .

مهم ترین درماتوفیت های حیوان دوست

- . میکرو اسپوروم کنیس (با منشا سگ و گربه)
- . میکرو اسپوروم گالینه (پرندگان)
- . ترایکوفایتون وروکوزوم (گاو)
- . ترایکوفایتون منتاگروفایتس واریته منتاگروفایتس (دام)
- . ترایکوفایتون منتاگروفایتس واریته اریناسئی (جوجه تیغی)
- . ترایکوفایتون منتاگروفایتس واریته کوئین کیانوم (موش)
- . ترایکوفایتون اکوئینوم (اسب)
- . میکرو اسپوروم اکوئینوم
- . میکرو اسپوروم پرسیکالر
- . میکرو اسپوروم نانوم

مهم ترین درماتوفیت های انسان دوست

- . ترایکوفایتون منتاگروفایتس واریته اینتردیجیتال
- . ترایکوفایتون روبروم
- . ترایکوفایتون شوئن لاینی
- . ترایکوفایتون تونسورنس
- . ترایکوفایتون سوداننس (آفریقا)
- . میکروسپوروم ادوئینی
- . ترایکوفایتون یاندئی (آفریقا)
- . میکروسپوروم فروجینوم (جنوب شرق آسیا)
- . اپیدرموفایتون فلوکوزوم
- . ترایکوفایتون ویولاسئوم
- . ترایکوفایتون کانسنتریکوم (جنوب شرق آسیا و آمریکای جنوبی)
- . ترایکوفایتون مگنینی

مهم ترین درماتوفیت های خاک دوست

- میکروسیپوروم پرسیکالر
- ترایکوفایتون آیلوئی
- میکروسیپوروم جیپسئوم
- میکروسیپوروم فولووم
- میکروسیپوروم ناتوم
- ترایکوفایتون ترستر
- ترایکوفایتون سیمئی (هند)
- میکروسیپوروم راسموزوم
- میکروسیپوروم کوئی
- میکروسیپوروم پراکوکس
- میکروسیپوروم وان بروزگمی

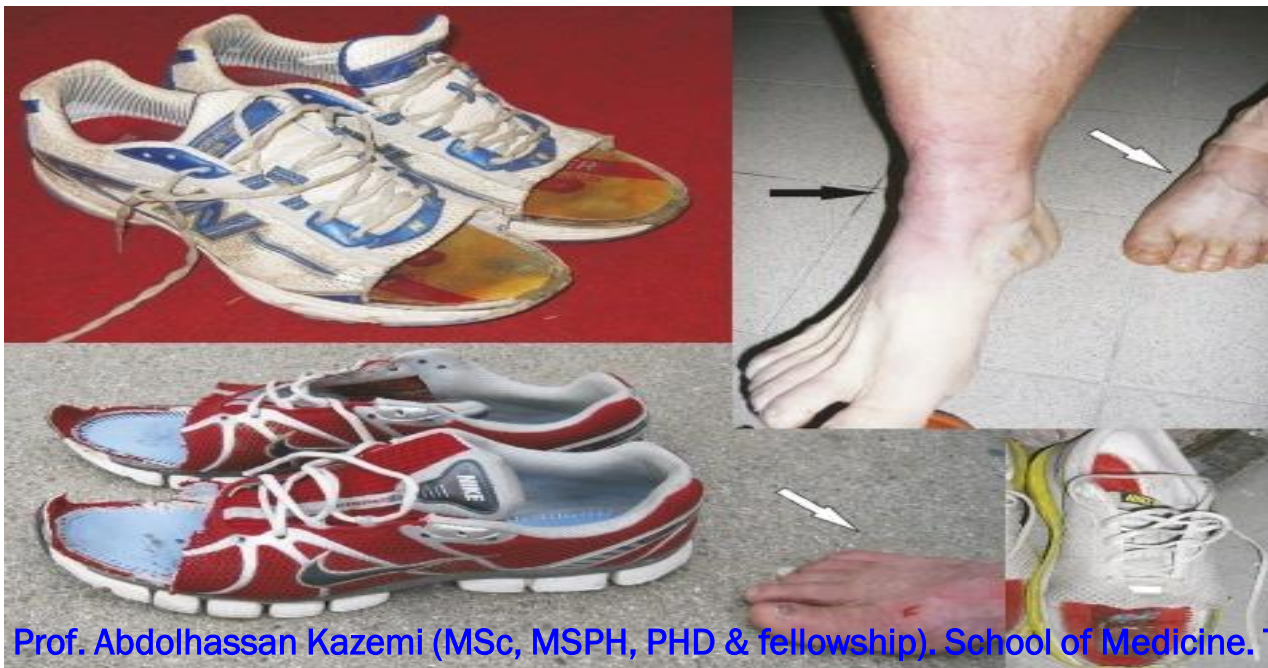کچلی پا (Tinea pedis)

اسامی دیگر این بیماری:

کرم حلقوی پا (ring worm of foot)

و

پای ورزشکار (athletes foot)

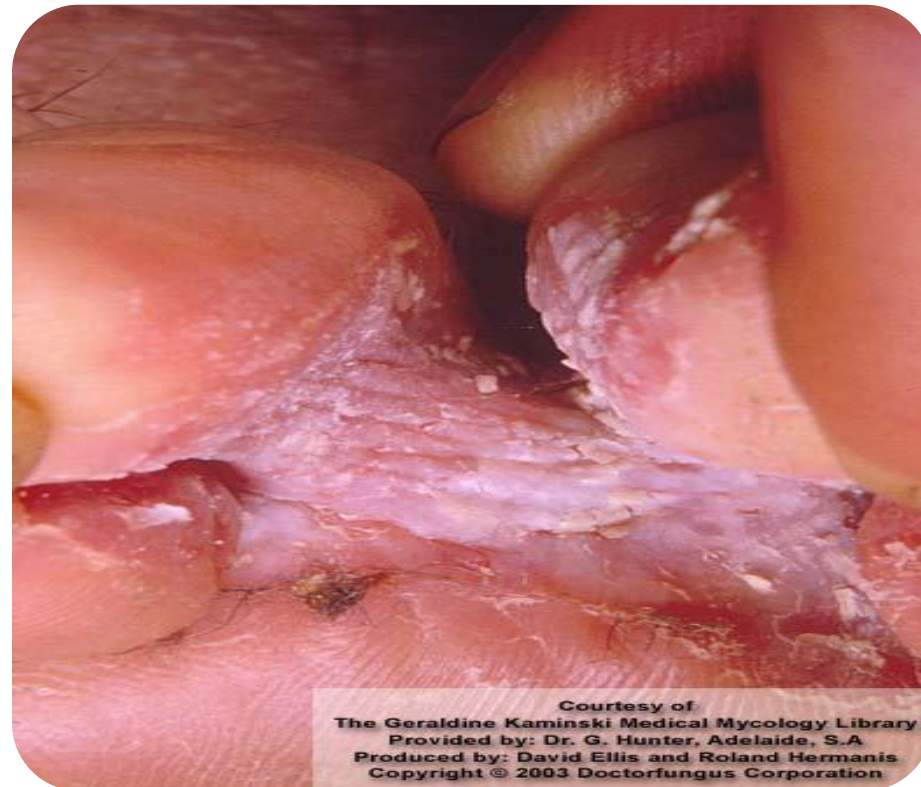

تعریف:

کچلی یا عفونت های ویژه سطوح کف پا و بین انگشتان می باشد. ضایعات مشابه امکان دارد توسط کاندیدا یا برخی از باکتریها ایجاد شود.

این بیماری ناشی از پوشیدن کفش و به دنبال آن وجود رطوبت، حرارت، جورابهای عرق دار و همچنین خراش، شکاف و تاول ناشی از کفش می باشد. این آسیب ها بیشتر در فضای بین انگشتی چهارم و پنجم پا دیده می شود.

عفونت پا با کپک های مثل **هندرسونلا تورولویده** و **سایتالیدیوم هیالینوم** از کچلی پا غیر قابل افتراق است.
علاوه بر عوامل قارچی فوق **کاندیدا آلبیکنس** نیز در ایجاد ضایعات قارچی پا رل عمده ای دارد.



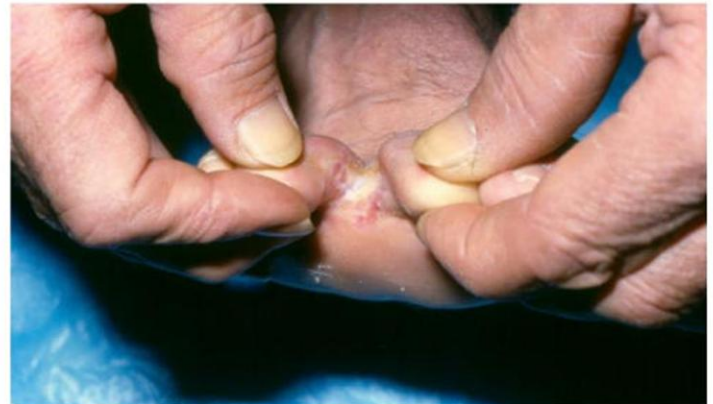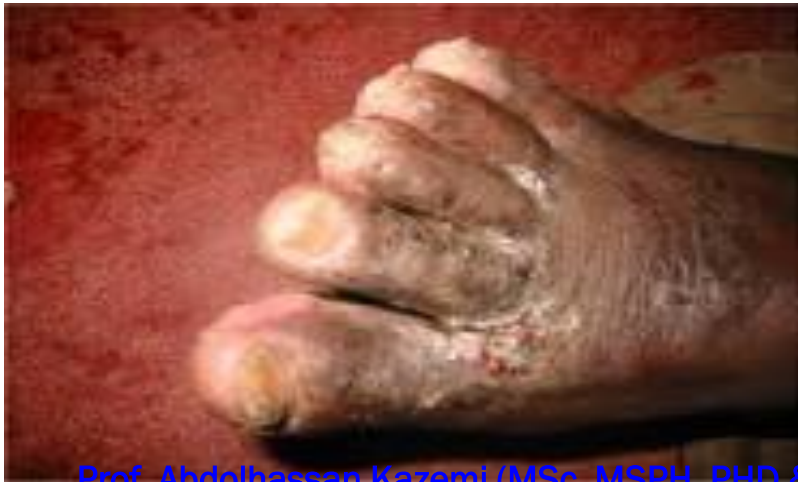Courtesy of
The Geraldine Kaminski Medical Mycology Library
Provided by: Dr. G. Hunter, Adelaide, S.A
Produced by: David Ellis and Roland Hermanis
Copyright © 2003 Doctorfungus Corporation

اشکال بالینی:

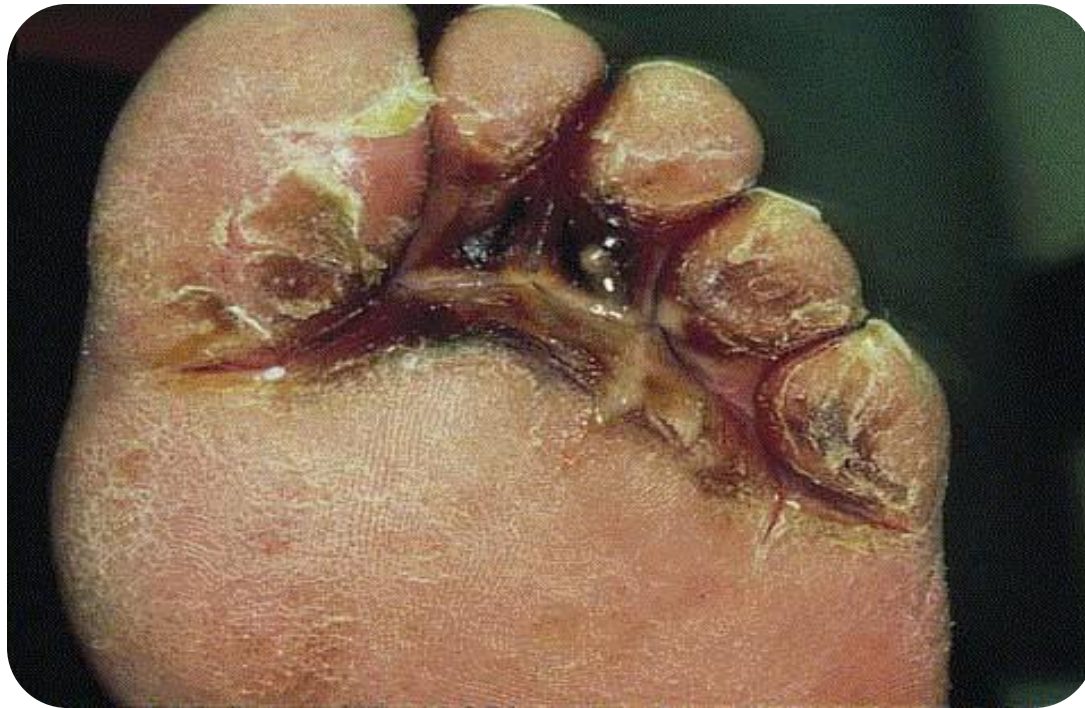• فرم بین انگشتی مزمن (Chronic interdigitous)

این حالت همانند یک درماتید تماسی مزمن می باشد که با پوسته پوسته شدن و شقاق در پوست میباشد. این فرم رایجترین شکل بیماری می باشد و اغلب فضای زیرین و میانی بین چهارمین و پنجمین یا سومین و چهارمین انگشتان پا را درگیر می سازد.

ضایعات اغلب دارای بوی نامناسب بوده و همراه با تعریق فراوان (hyper hydrosis) می باشد عامل این حالت اغلب اپیدرموفایتون فلوکوزوم می باشد.



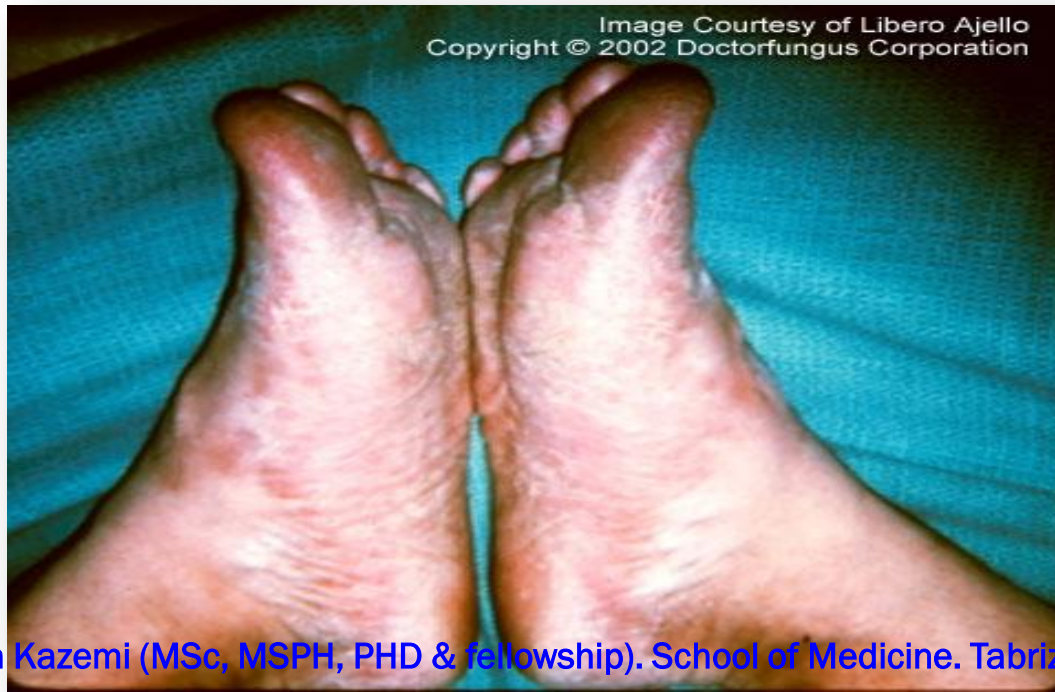گاهی باکتری هم به این مجموعه افزوده می شود مانند باکتری های دیفتروئید چربی دوست، که این حالت تحت عنوان (**Complex dermatophytosis درماتوفیتوز مرکب**) می گردد که در نتیجه درمان همزمان قارچی و باکتریایی مورد نیاز است.



• شکل پوسته پوسته مزمن (Chronic papulosquamous)

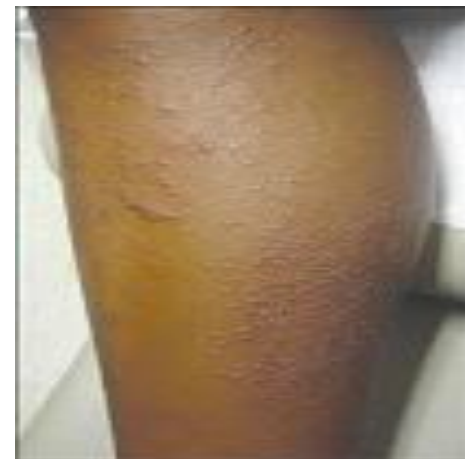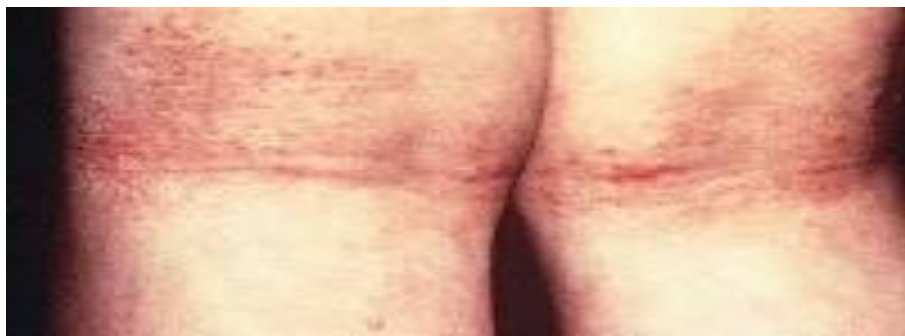ضایعات در این حالت با پوست صورتی رنگ پوشیده از پوسته های سفید نقره ای مشخص می گردند. این شکل اغلب مقاوم است. در صورت گسترش یافتن این ضایعات عارضه ای تحت عنوان پای پوست گوزنی (**moccasin foot**) ایجاد می شود. ضایعات اغلب دو طرفه میباشند.

عامل بیماری در این حالت اغلب **تریکوفایتون روبروم** و گاهی **تریکوفایتون منتاگریفایتس** واریته اینتردیجیتال می باشد.



• شکل تحت حاد یا وزیکولار (vesicular or subacute)

در این حالت مشخصه ضایعات وجود وزیکول یا تاول می باشد. از لحاظ پاتولوژی وزیکولها تا طبقه دانه دار (گرانولار) پوست نفوذ می کنند. وزیکولها گاهی خشک شده و یک پلاک هیپرکراتوز قهوه ای رنگ باقی می ماند و گاهی نیز ترکیده سبب ایجاد پوست مرطوب و قرمز می شود که اغلب بواسطه عفونت های ثانویه عارضه دار می شود. گرچه این شکل بیماری اغلب خودبخود بهبود می یابد اما در شرایط گرم و مرطوب و تعریق فراوان یا دباره عود می نماید و در نتیجه سالها بطول می انجامد. این شکل از بیماری غالبا به وسیله تریکوفایتون منتاگریفایتس ایجاد می شود و اغلب مسئول ایجاد واکنش های **اید** در سایر نقاط بویژه کف دست ها است.



TINEA UNGUIUM:

PARONYCHIA

LEUKONYCHIA



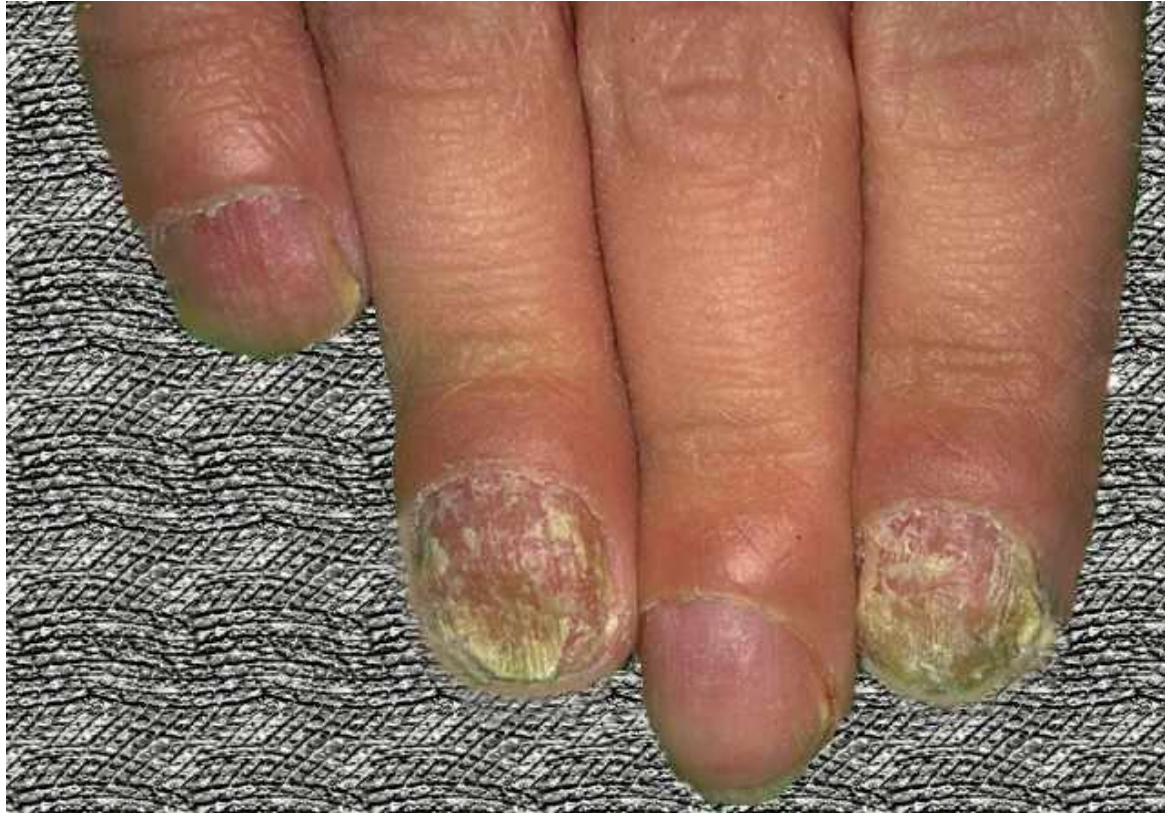کچلی ناخن # اونیکومایکوزیس

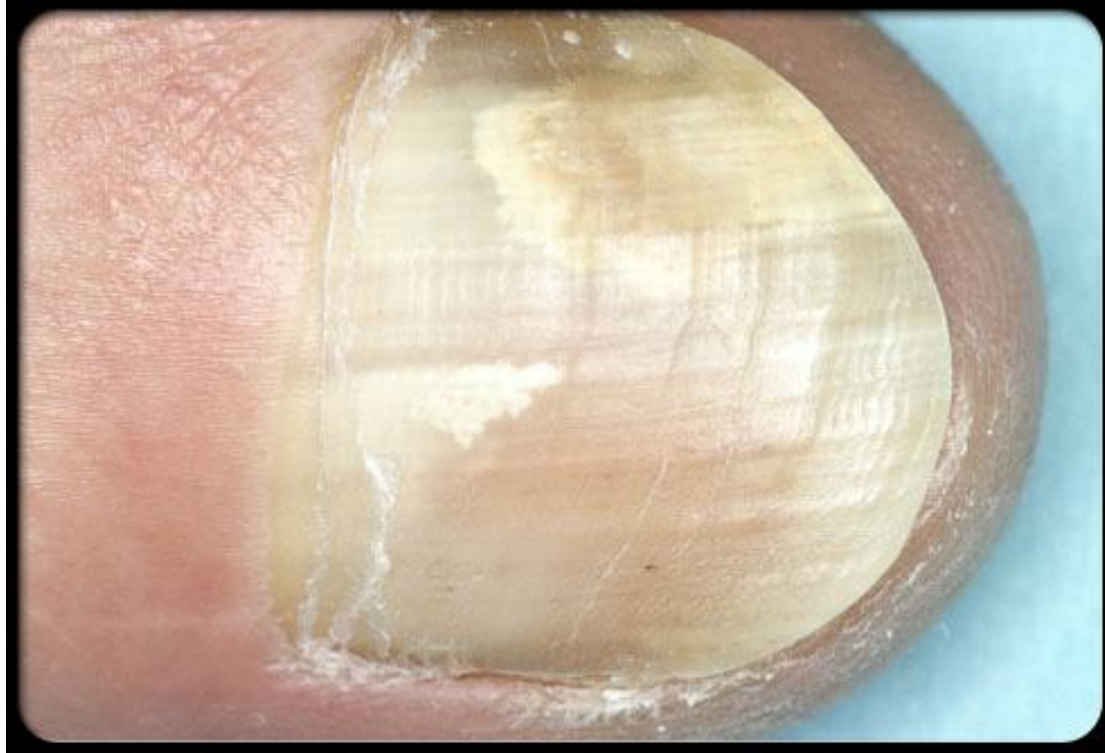Tinea اسامی مترادف: عفونت قارچی کرم حلقه ناخن،
unguium

تعریف:

کچلی ناخن بیماری قارچی ناخن های دست و پا میباشد
که بوسیله درماتوفیت ها ایجاد میشود.

اونیکومایکوزیس: عفونت قارچی ناخن توسط مخمرها و
قارچ های ساپروفیت

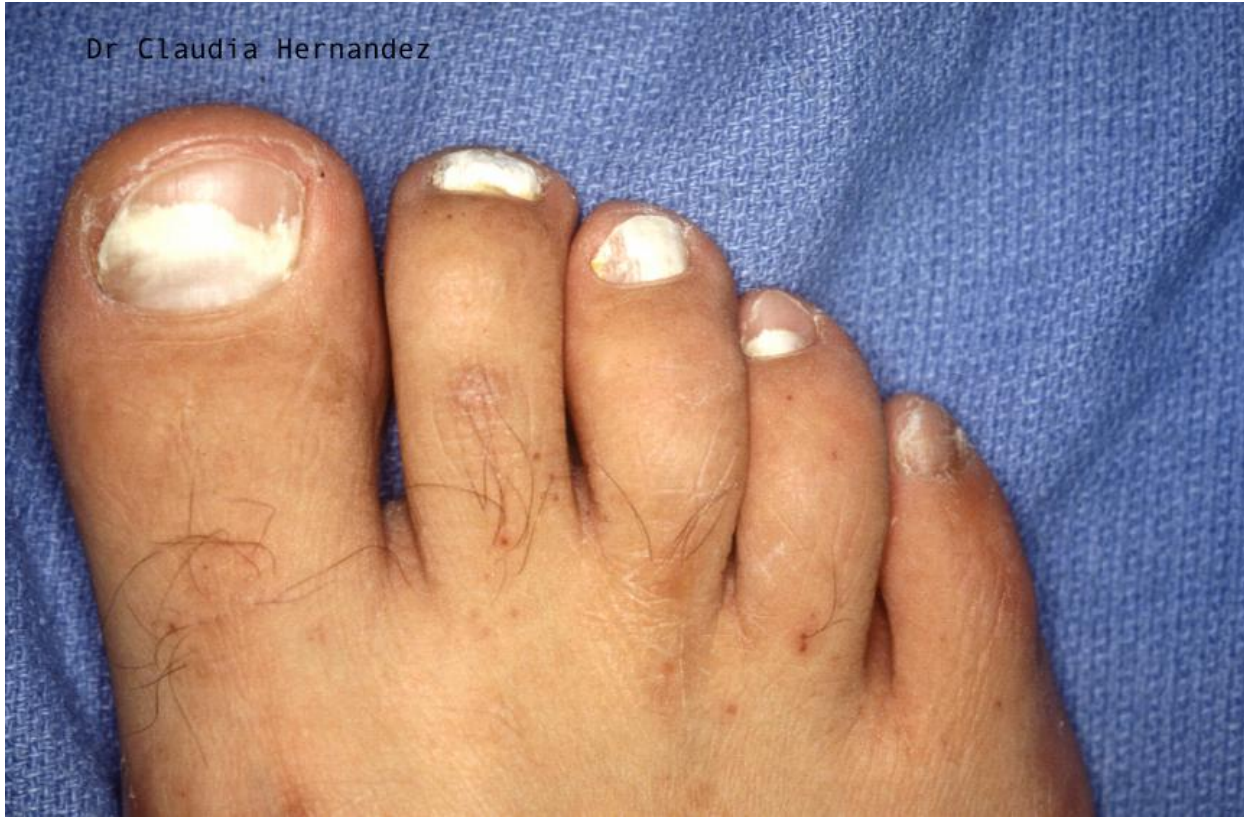


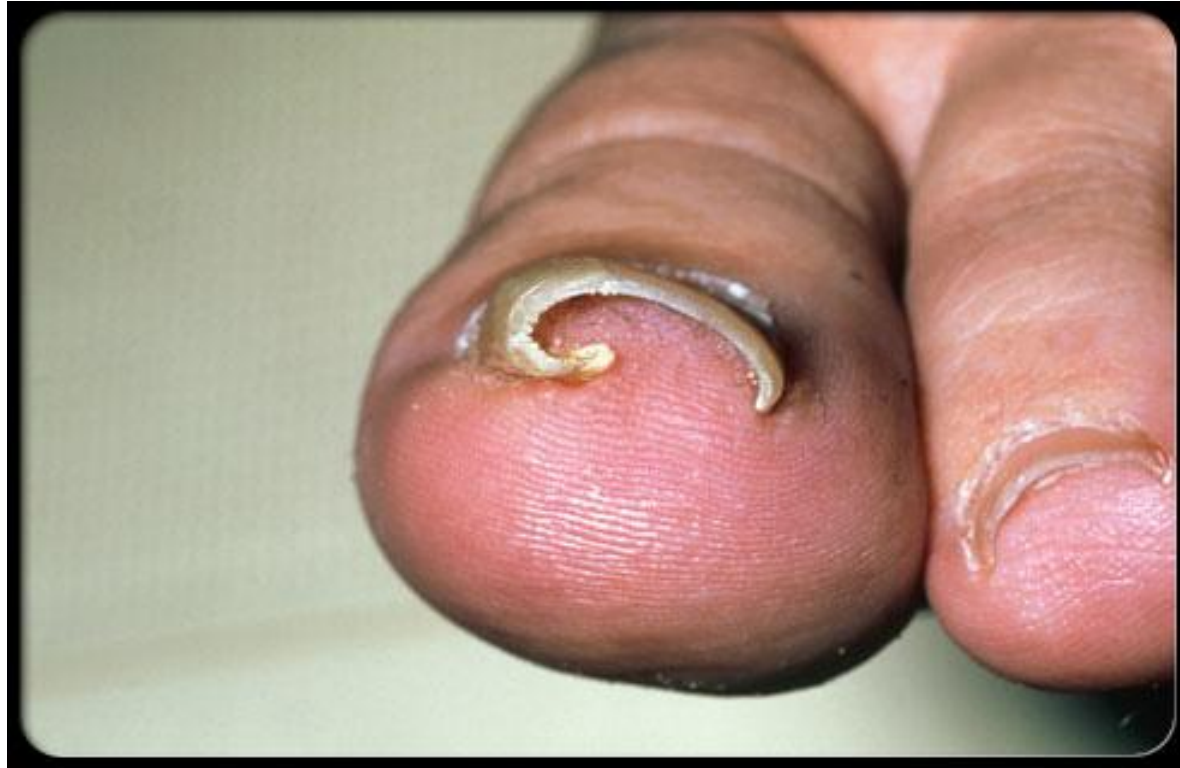
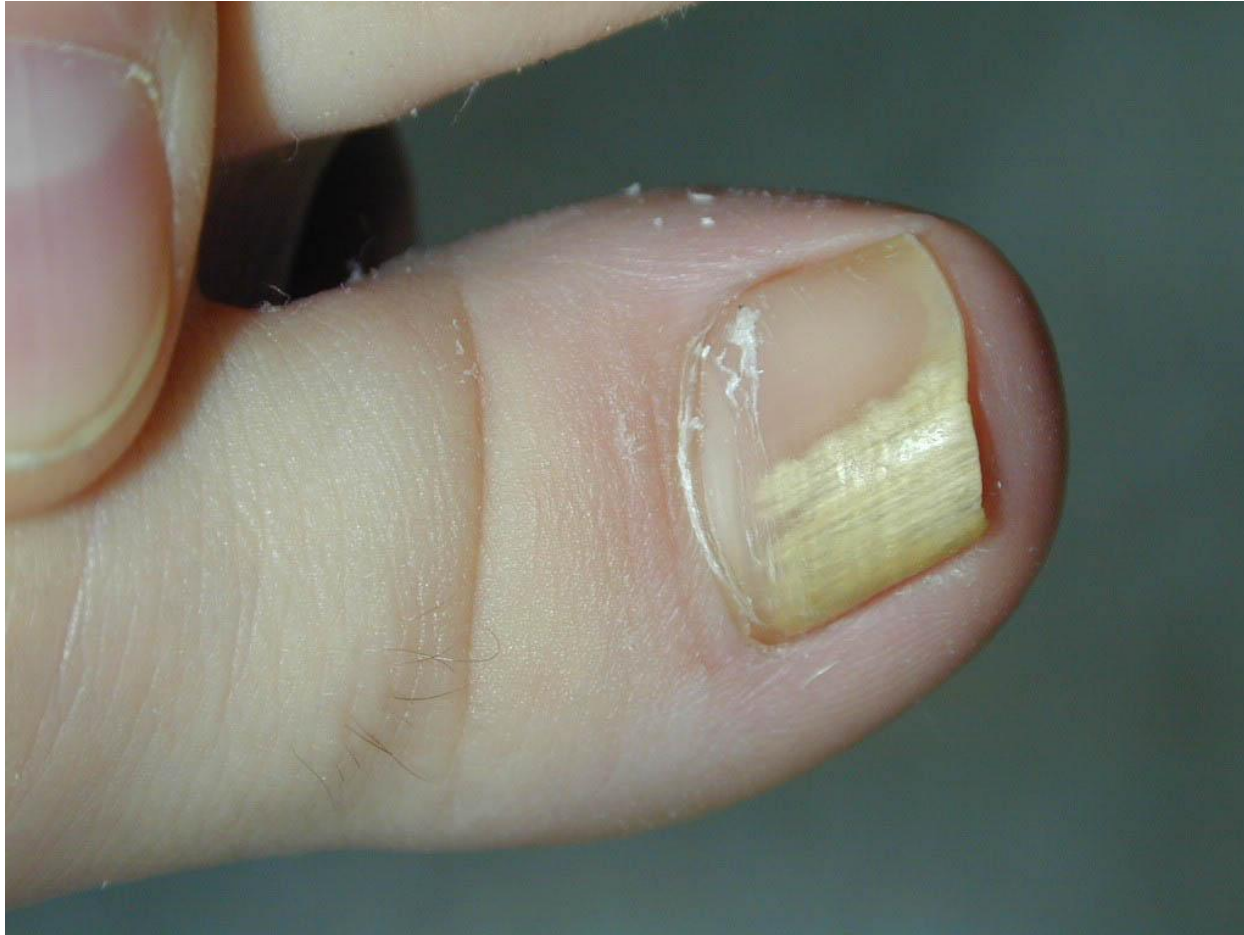Leukonychia Striata

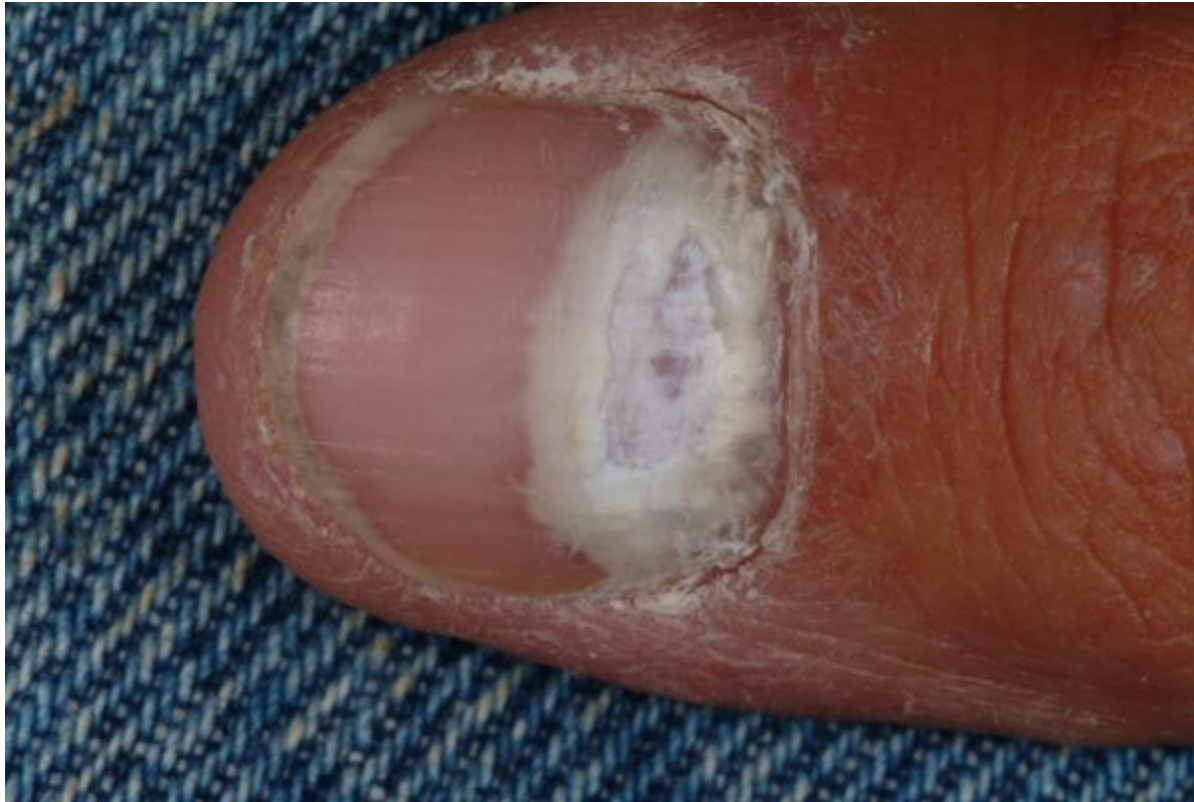

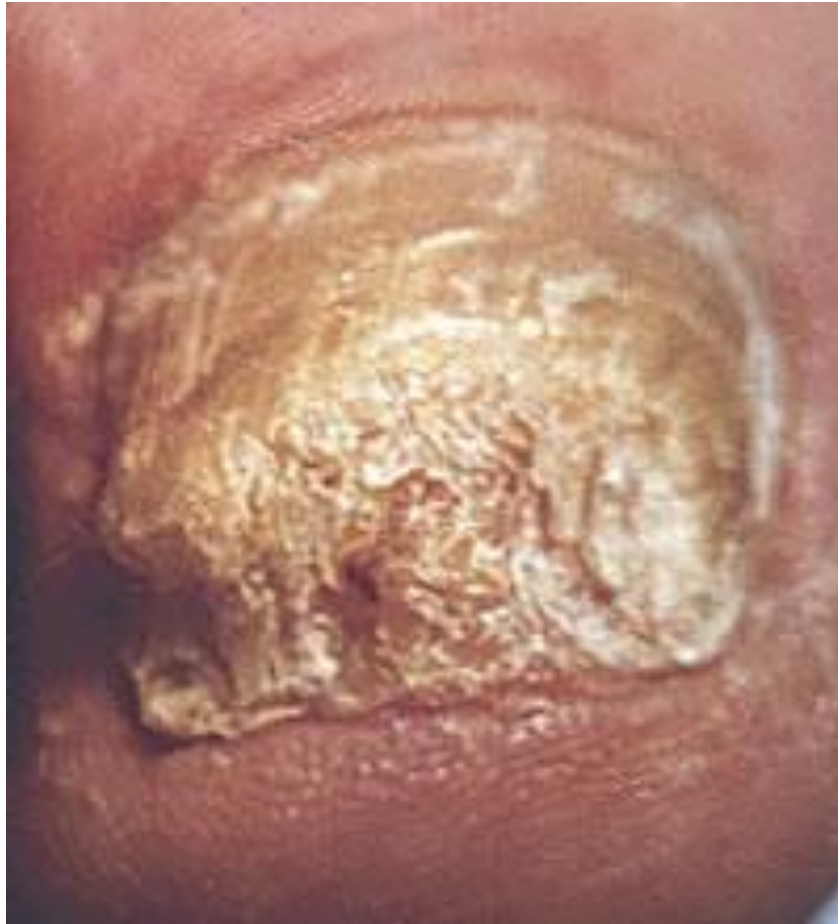Dr Claudia Hernandez











تشخیص افتراقی:

1-پسوریازیس

2-درماتیت تماسی

3- PTSD)(Onychodystrophies

4-Pachonychia مادرزادی

5-عفونت های باکتریایی

6-سندروم زرد ناخن

7-Onycholysis ایدیوپاتیک

8-Onychogryphosis

9-لیکن پلان

استراتژی درمان:

- تربینافین 250mg به مدت 3 ماه
- ایتراکونازول 200 mg در روز به مدت 1 هفته تا 1 ماه
- فلوکونازول 450-150 mg در هفته به مدت 6-9 ماه
- درمان موضعی 8% Ciclopirox به مدت 1 سال
- روش های جراحی

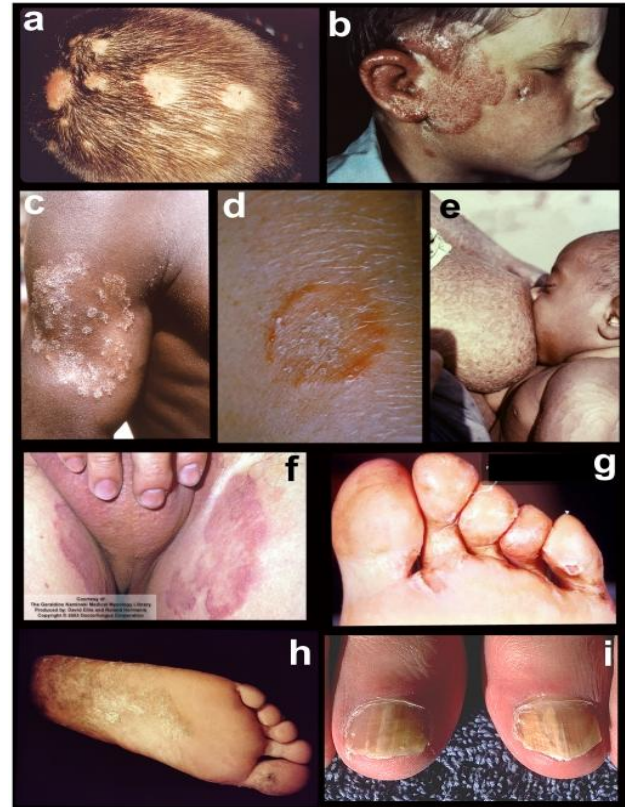بیماری های قارچی جلدی

کچلی بدن
کچلی کشاله ران

درماتوفیتوزیس (کچلی)

به نام های کچلی ، Ring worm ،
و تینه آشناخته می
شوند .

ضایعات قارچی پوست و ضمام
آن مثل ناخن و مو که در
اثر قارچهای کراتین دوست به نام
درماتوفیت ها ایجاد میشوند .



کچلی بدن

این نوع کچلی عفونت درماتوفیتی پوست بدون موی بدن (تنه) می باشد.

عوامل اصلی این کچلی:

- اپیدرموفایتون فلوکوزوم
- ترایکوفایتون روبروم
- ترایکوفایتون منتاگروفایتس
- میکروسپوروم کنیس

کچلی بدن

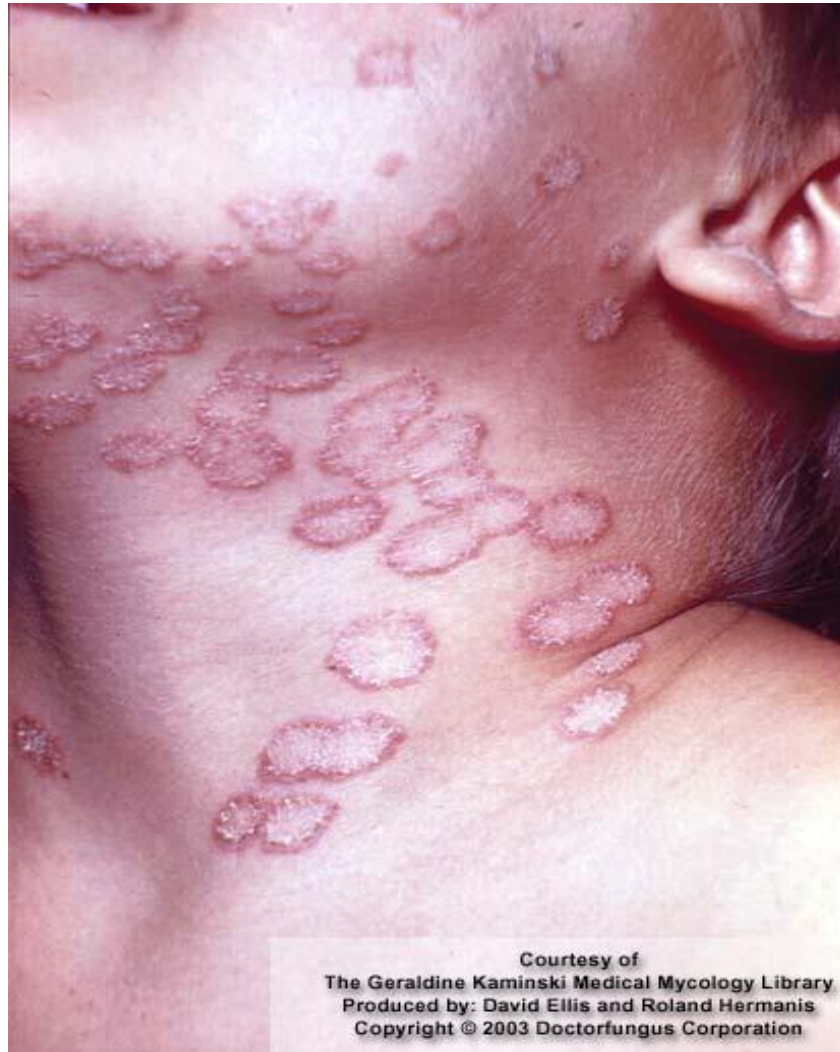شکل ضایعات :

. فرم حلقوی یا رشد گریز از مرکز

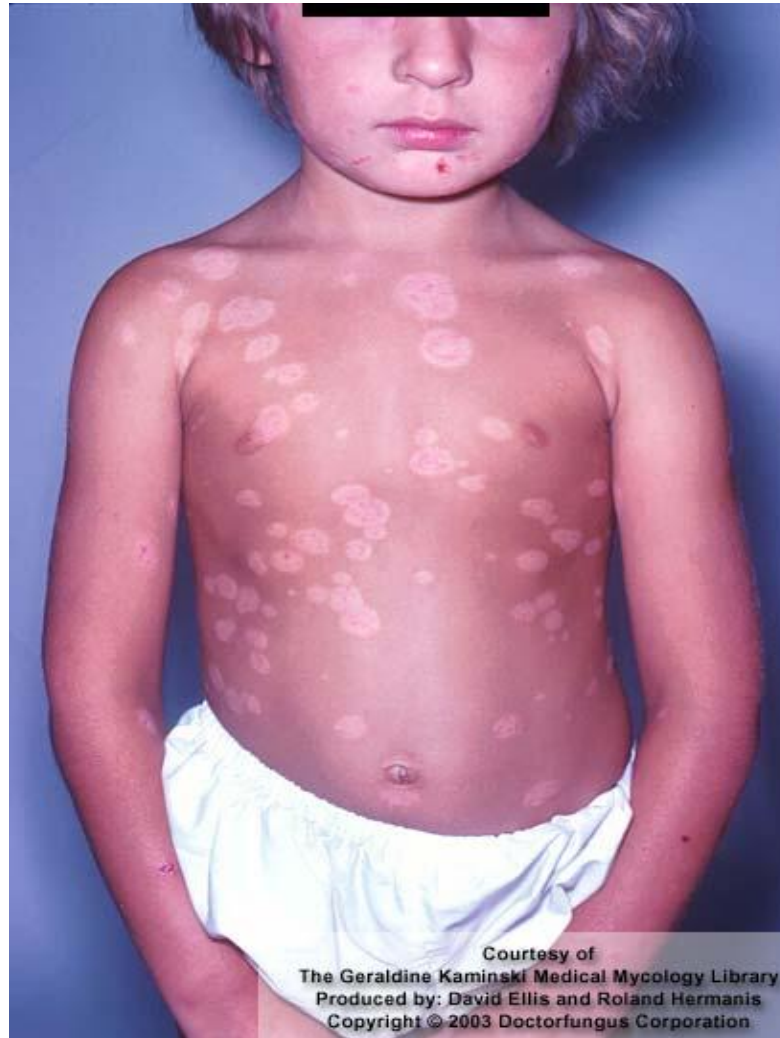. فرم وزیکولر (ترایکوفایتون منتاگروفایتس واریته منتاگروفایتس)

- . ضایعات کچلی بدن در اثر ورود متابولیت های قارچی و یک حالت آلرژی
- . گاهی عوامل درماتوفیتی بویژه ترایکوفایتون روبروم در موها باقی مانده و موجب عود بیماری می گردند .
- . گاهی در اثر اصلاح موهای ناحیه پا با تیغ ترایکوفایتون روبروم ایجاد ضایعات عمیق می کند ، که گرانولومای ”ماجوکی“ خوانده میشود .
- . گاهی عوامل درماتوفیتی به ناحیه زیرجلد در افراد دارای نقص ایمنی نفوذ کرده و ایجاد سودوماستوما می نماید .

کچلی بدن

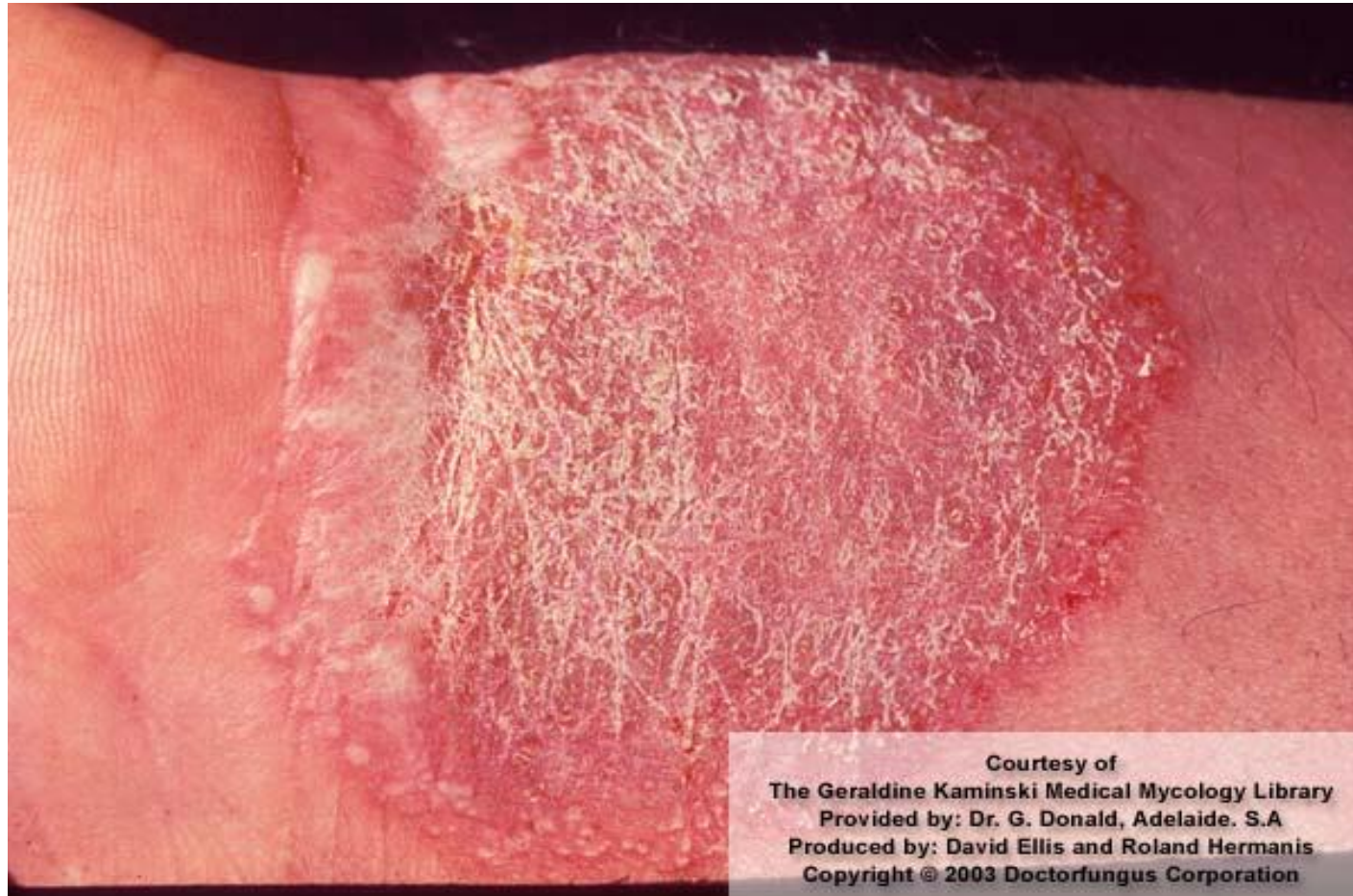


کچلی بدن



Courtesy of
The Geraldine Kaminski Medical Mycology Library
Produced by: David Ellis and Roland Hermanis
Copyright © 2003 Doctorfungus Corporation

کچلی بدن (فرم وزیکولر)



کچلی کشاله ران

ضایعه درماتوفیتی ناحیه کشاله که می تواند به ناحیه مقعد هم کشیده شود

بیماری را به نام اگزمای مارژینال یا بیماری مردان نشسته و بی حرکت نیز می خوانند .

شایعترین عامل "اپیدرموفایتون فلوکوزوم" می باشد .

اگر عامل بیماری ترایکوفایتون روبروم باشد بیماری می تواند به سایر نواحی نیز گسترش یابد .

عامل کچلی کشاله ران با کچلی پا یکسان بوده و این دو عمدتاً باهم دیده می شوند .

این عارضه بیشتر در مردان و در بین ورزشکاران سربازان و در خوابگاهها به شکل اپیدمی دیده می شود .

کچلی کشاله ران

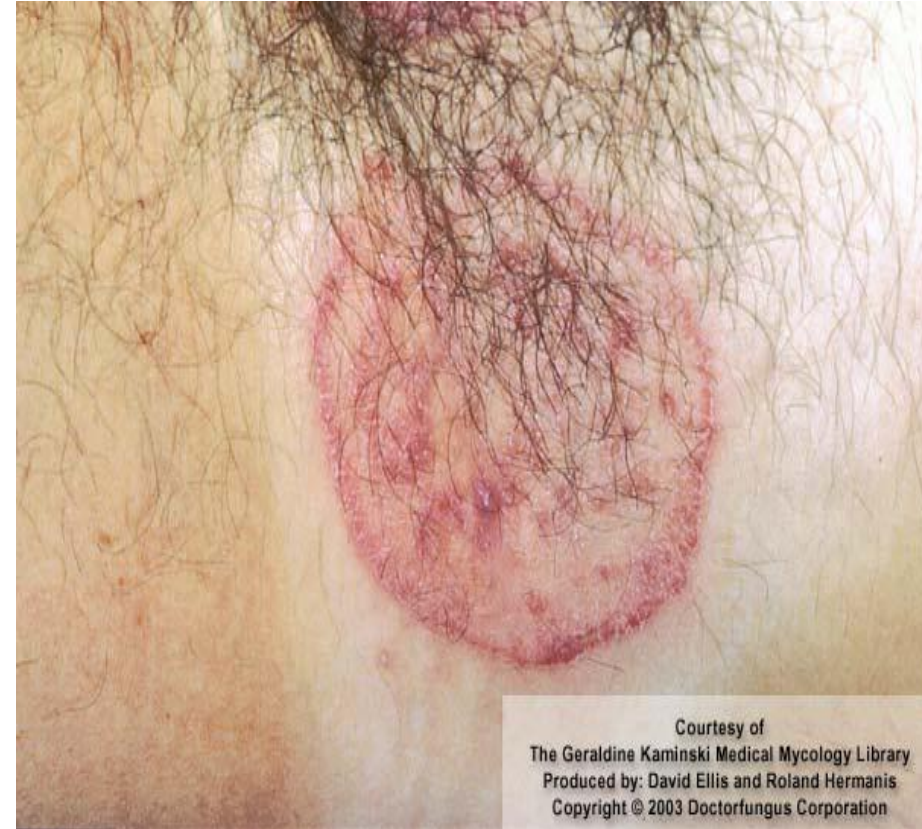شکل ضایعه :

. ضایعه دارای حدود مشخص ، خشک ، شوره دار و با خارش میباشد که باید از کاندیدیازیس نواحی چین دار و اریتراسما تفکیک شود.

. در کاندیدیاز وجود ضایعات مرطوب و مترشحه همراه با ضایعات جنبی در اطراف ضایعه اصلی دیده می شود بطوریکه ضایعات کاندیدایی فاقد حاشیه مشخص اند

. برخلاف عفونت کاندیدایی جلد ، گرفتاری اسکروتوم و آلت تناسلی در کچلی کشاله ران نادر است .

. اریتراسما معمولاً به صورت لکه های بدون التهاب بوده و اغلب دارای فلورسانس قرمز مرجانی می باشد .



Courtesy of
The Geraldine Kaminski Medical Mycology Library
Produced by: David Ellis and Roland Hermanis
Copyright © 2003 Doctorfungus Corporation

تشخیص آزمایشگاهی

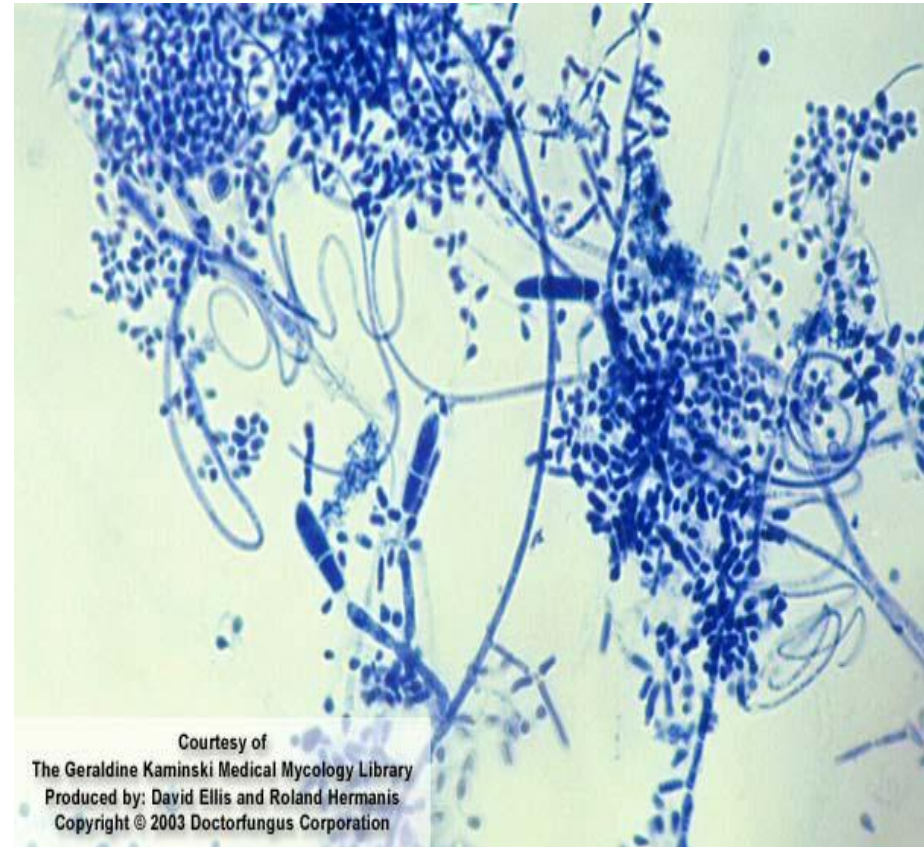
- بهترین روش تشخیص ، نمونه برداری از نواحی آلوده و مشاهده مستقیم عوامل درماتوفیتی می باشد .
- برای نمونه برداری با استفاده از اسکالپل استریل شوره ، ترشح و پوسته از نواحی آلوده تراشیده شده و جمع آوری می شود .
- نمونه بهتر است از حاشیه ضایعه که عوامل قارچی فعال دارد جمع آوری شود .
- بهتر است برای نمونه برداری بیمار حداقل به مدت یک روز از شستن محل ضایعه و همچنین مالیدن پماد یا کرم خودداری کند .
- نمونه های جمع آوری شده با پتاس 10 % شفاف شده ، آماده مشاهده میکروسکوپی می شود .

مورفولوژی عوامل درماتوفیتی

. ترایکوفایتون منتاگروفایتس :

دارای ماکروکونیدياهای مدادی یا سیگاری شکل با جدار صاف و نازک و میکروکونیديای به صورت تکی و خوشه ای می باشد .

میسلیوم های فتری و اسپیرال به همراه اجسامی به نام ندولابادی (اجسام گرهی) از مشخصات منتاگروفایتس می باشد .



Courtesy of
The Geraldine Kaminski Medical Mycology Library
Produced by: David Ellis and Roland Hermanis
Copyright © 2003 Doctorfungus Corporation

مورفولوژی عوامل در ماتوفیتی

ترایکوفایتون روبروم :

در شکل میکروسکوپی تنها یک
نوع کونیدی (میکروکونیدی)
قلمی ، چماقی تا گلابی یا
لامپی شکل دیده میشود.
ماکروکونیدی معمولا دیده نمی
شود.

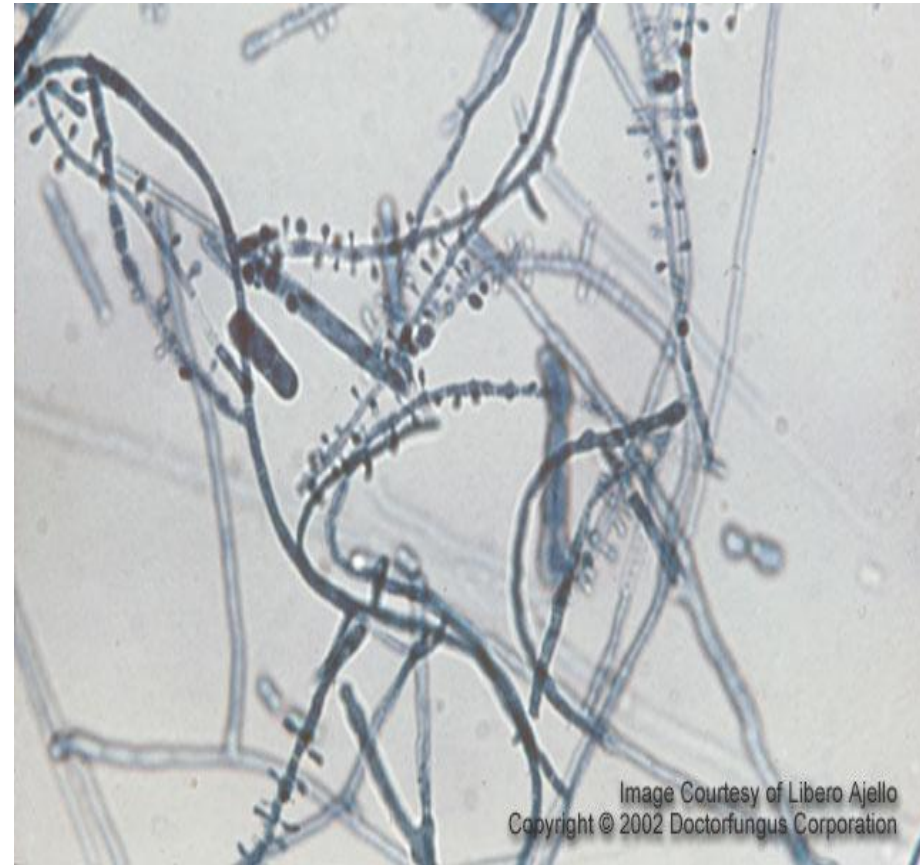

Image Courtesy of Libero Ajello
Copyright © 2002 Doctorfungus Corporation

مورفولوژی عوامل درماتوفیتی

. اپیدرموفایتون فلوکوزوم :

ماکروکونیدی های فراوان ،
معمولا چندین ماکروکونیدی از
یک محل ریشه می گیرند و
شکلی شبیه برگ شبدر ایجاد
می کنند.

میکروکونیدی ندارد. سلولهای
کروی با جدار صاف و نیز
کلامیدوکونیدی بخصوص در
کشت های کهنه پدید می آید.

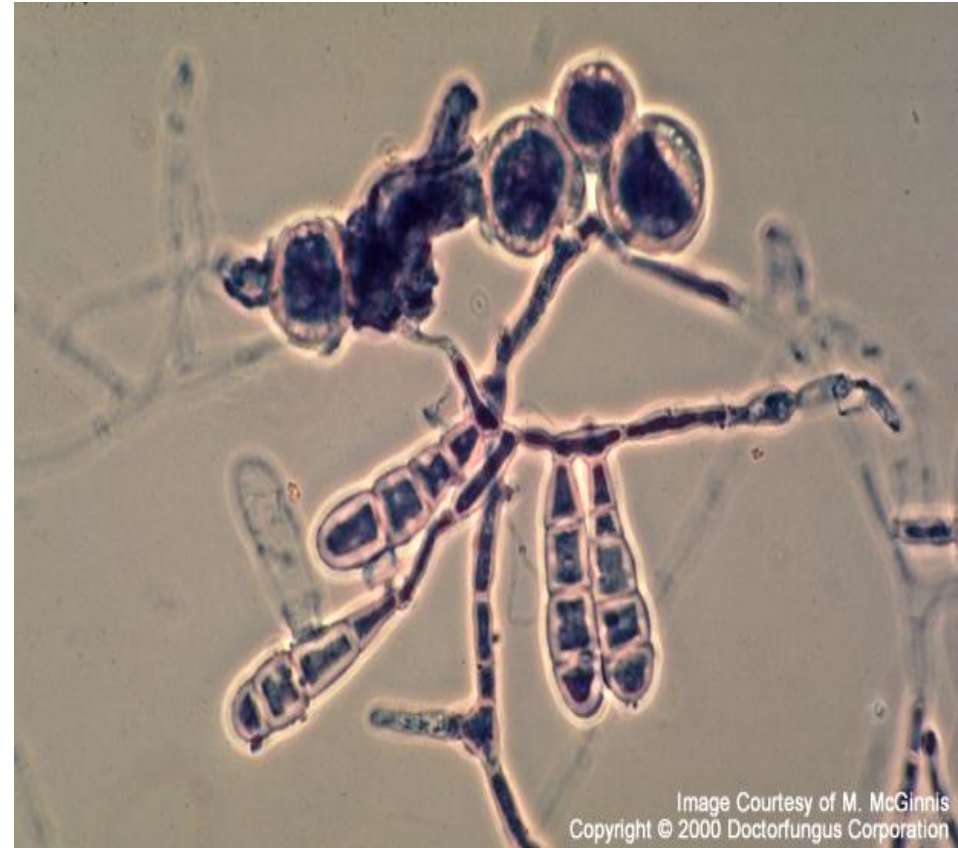
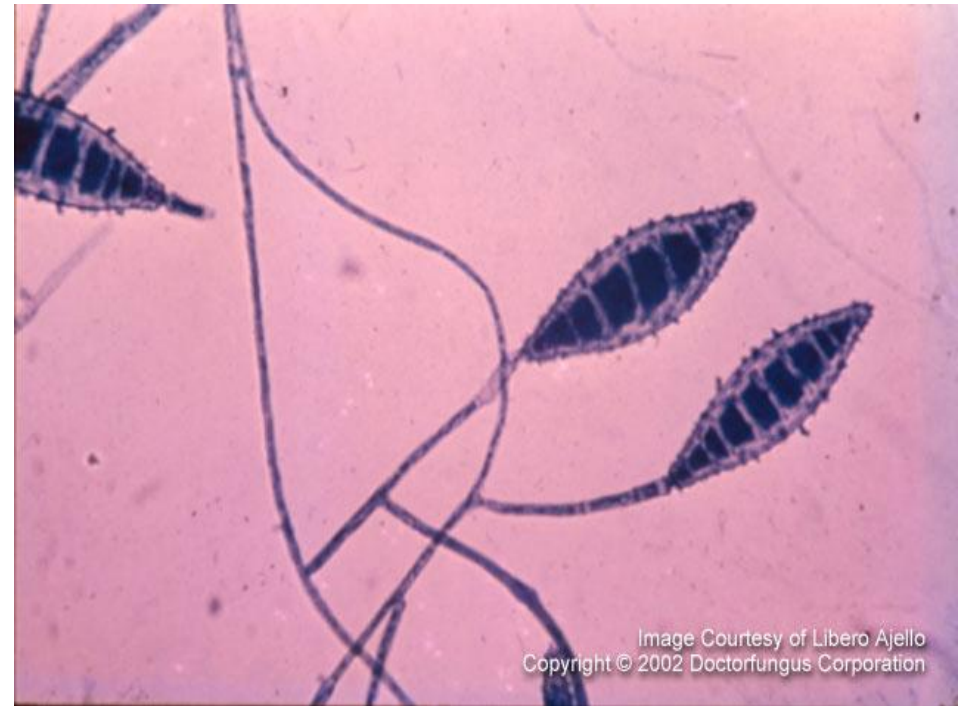
Image Courtesy of M. McGinnis
Copyright © 2000 Doctorfungus Corporation

مورفولوژی عوامل در ماتوفیتی

. میکروسیپوروم کنیس :

دارای ماکروکونیدی های دوکی
شکل با جدار ضخیم و خاردار
و یک زائده پستانکی شکل یا
دکمه مانند در راس می باشد .
میکروکونیدی گریزی یا گلابی
شکل بوده و در ایزوله های
تازه معمولا تعدادشان از
ماکروکونیدی کمتر است .



سایر روش های تشخیصی

تست های تغذیه ای:

بر روی محیط ترایکوفایتون آگار یا T7

بررسی مرحله جنسی:

روی ژلوز Oat meal agar یا آردجو به همراه رب گوجه فرنگی

تست سوراخ کردن مو:

برای افتراق منتاگروفایتس از روبروم استفاده میشود که منتاگروفایتس باعث ایجاد سوراخ در مو شده در حالیکه روبروم چنین قدرتی ندارد

برای این تست از محیط حاوی سرم فیزیولوژی و مخمر و تار موی اسب استفاده می کنند.

سایر روشهای تشخیصی

. تست اوره آز :

برای افتراق روبروم از منتاگروفایتس استفاده می شود .
منتاگروفایتس اوره آز مثبت و روبروم اوره آز منفی می باشد.

. رشد روی محیط دانه برنج :

برای افتراق میکروسپوروم کنیس و جیپسئوم از ادوئینی به کار میرود. کنیس و جیپسئوم رشد سریع داشته در حالیکه ادوئینی رشد کندی دارد.

. تست تولید پیگمان :

جهت افتراق منتاگروفایتس از روبروم استفاده می شود . روی محیط کورن میل آگار حاوی یک درصد گلوکز یا محیط ژلوز سیب زمینی و دکستروز، ترایکوفایتون روبروم ایجاد پیگمان قرمز منتشر می نماید در حالیکه منتاگروفایتس پیگمان ایجاد نمی کند .

اپیدمیولوژی

کچلی بدن :

انتشار جهانی دارد و بیشتر در مناطق گرمسیری و نیمه گرمسیری مشاهده می شود .

این بیماری در اثر تماس با حیوانات آلوده و یا خاک آلوده کسب میشود . در درماتوفیت های انسان دوست انتقال از طریق وسایل و لباس های مشترک صورت می گیرد .

بیشتر در افرادی که با حیوانات و خاک سروکار دارند دیده میشود .

همچنین در بین ورزشکاران بخصوص کشتی گیران دیده میشود .

اپیدمیولوژی

کچلی کشاله ران :

انشار جهانی دارد . بیشتر توسط درماتوفیت های انسان دوست مثل اپیدرموفایتون فلوکوزوم و ترایکوفایتون روبروم ایجاد میشود . پوشیدگی و تعریق ناحیه کشاله ران که در شرایط گرم و مرطوب شدت می یابد از عوامل مستعد کننده بیماری می باشد . بیشتر در مردان دیده میشود . انتقال بیماری بطور مستقیم و غیرمستقیم از طریق حوله ، لباس و ملحفه و سایر وسایل امکان پذیر است . کچلی کشاله ران به شدت مسری بوده و در مکانهایی نظیر مدارس و اجتماعات گروهی مثل خوابگاهها ، سربازخانه و تیم های ورزشی شایع می باشد .

درمان

رایج ترین روش درمان درماتوفیتوزیس، درمان خوراکی با **گریزوفولوین** می باشد.

این دارو برای جذب بهتر باید همراه غذای چرب مورد استفاده قرار گیرد.

همچنین از **آزول ها (کلوتریمازول ، فلوکونازول و ...)** به عنوان درمان موضعی میتوان استفاده کرد .

کچلی سر

مقدمه

❖ کچلي سر عارضه قارچي پوست و موي سر، ابرو و مژه ها مي باشد که در اثر گونه هاي مختلف ميكروسيپوروم و ترايکوفایتون ايجاد مي شود.

❖ بيماري از فرم كلنيزاسيون غير التهابي پوسته دار و بدون علائم باليني، تافرم ملتهب پوسته دار اريتماتوز همراه با ضايعات کريوني (زخمهاي عميق) ديده مي شود.

❖ اشکال حاد، اغلب به تشکيل کلوييد و اسکار همراه با طاسي دائمي منجر مي گردند. نوع بيماري ايجادشده بستگي به پاسخ ميزبان و عامل اتیولوژیک دارد.

کچلی سر به سه فرم بالینی مشاهده می شود:

1. عفونت نوع اکتوتریکس که عمدتاً توسط گونه های میکروسپوروم و بویژه کانیس و اودئینی ایجاد می گردد.
2. عفونت نوع اندوتریکس که در نتیجه گونه های انسان دوست همچون ترایکوفایتون ویولاسئوم ، ترایکوفایتون تونسورنس و ترایکوفایتون سوداننس ایجاد می شود.
3. عفونت نوع فاووس که عمدتاً توسط ترایکوفایتون شون لایینی ایجاد می گردد.

كچلي سرناشي از عوامل آنټروپوفيليك

دختر سرناشي از عوامل ايتروپوفيليك

❖ 1. اکتوتريکس:

❖ عفونت اکتوتريکس ياکچلي سر قبل از دوران بلوغ شايع بوده و يکي از معمول ترين بيماري ها در بچه هاست که گاهي اوقات به صورت همه گیر در مي آيد. عمده ترين عوامل انسان دوست ايجاد کننده آن در اروپا و آمريکا ، ميکروسپوروم اودئيني و در آسيا ميکروسپوروم فروجينوم مي باشد . عفونت هاي ناشي از ميکروسپوروم اودئيني در بچه هاي سفيد پوست با علائم التهابي کم تري نسبت به بچه هاي سياه پوست مشاهده مي شوند . وسعت ضايعات را با ديدن حاشيه لکه هاي خاکستري ايجاد شده نمي توان تعيين نمود و در اين مواقع لامپ وود و ديدن فلورسانس سبز رنگ گستردي ضايعات را مشخص مي کنند . عفونتهاي پنهان نيز با اين روش مشخص مي گردند . عفونت در پسران 5 برابر بيشتري از دختران ديده مي شود ولي در موارد نادر پس از بلوغ، اين رابطه عکس مي گردد.

Microsporium audouinii

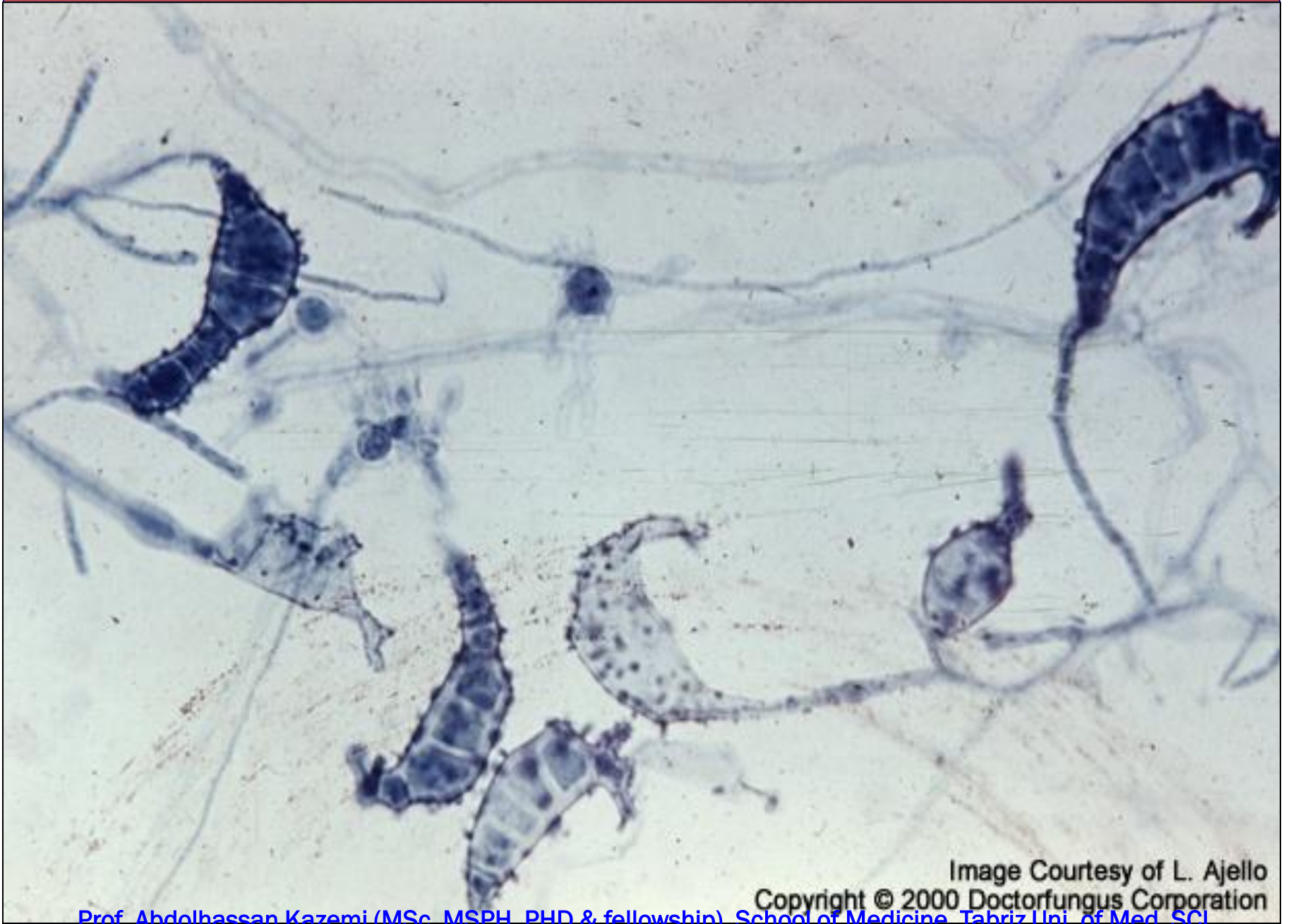

Image Courtesy of L. Ajello
Copyright © 2000 Doctorfungus Corporation

Microsporum audouinii

<http://www.doctorfungus.org>

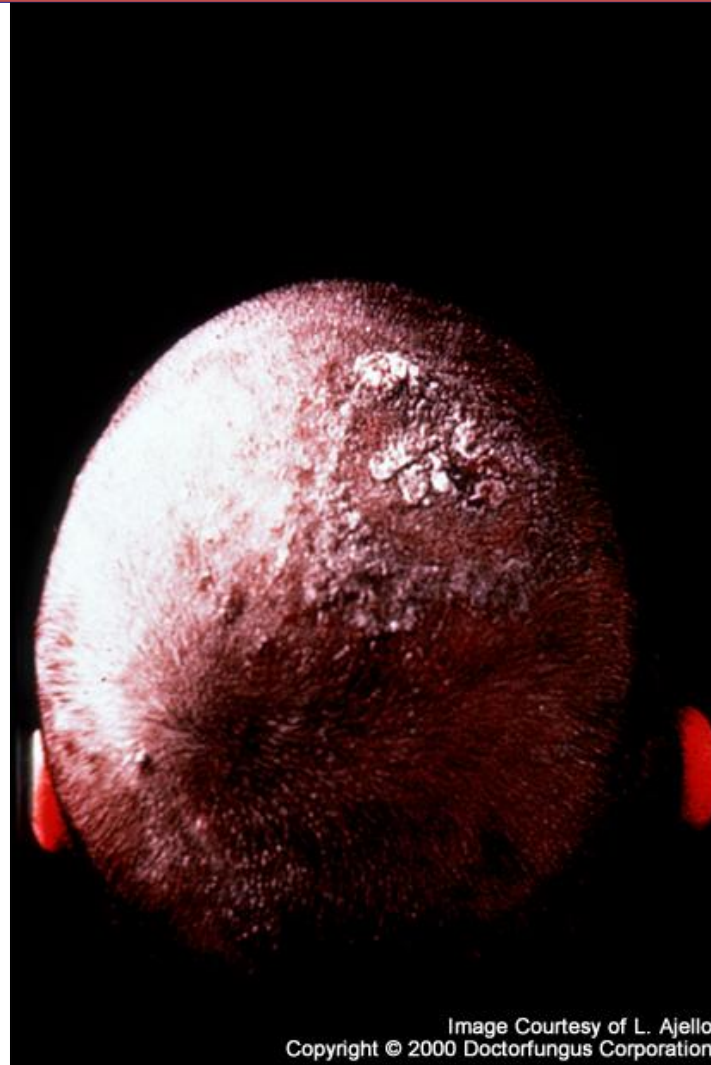

Image Courtesy of L. Ajello
Copyright © 2000 Doctorfungus Corporation

- **Genus/Species:** *Microsporum audouinii*
- **Image Type:** Clinical Presentation
- **Legend:** Lesions on the scalp.

- **Title:** Tinea capitis
- **Disease(s):** Tinea capitis

❖ بهبود خودبخودي در عفونتهاي ميكروسپورومي معمولاً همزمان با آغاز بلوغ ،

تغييرات تركيبات سبوم و افزايش اسيدهاس چرب ضد قارچي ديده مي شود. معمولاً اسيدهاي چرب بازنجيره متوسط خاصيت قارچ كشي بيشتري دارند.

❖ گروهی از محققین علاوه بر این ، عوامل ديگري را نيز در بهبود پس از بلوغ دخيل

مي دانند . بالغين به ندرت به كچلي سر با ميكروسپوروم اودئيني (و همچنين

ميكروسپوروم كانيس) مبتلا مي گردند. حدس زده مي شود كه عوامل مرطوب كننده

موجود در شامپو ، به درماتوفيت هايي چون ميكروسپوروم اودئيني صدمه مي

رسانند. اين بيماري از طريق تماس مستقيم بچه ها با يكديگر و يا از طريق ابزار و

لوازم آلوده انتقال مي يابد.

❖ 2. اندوتريکس:

❖ تمامی عفونت های نوع اندوتريکس با عوامل قارچی آنترپوفیلیک ایجاد می شود. اینها نیز ممکن است منحصر به جوامع ، نژادها و نواحی خاص جغرافیایی باشند. مثلاً ترایکو فایتون تونسورنس در نواحی غرب مدیترانه اندمیک است . با مهاجرت مردم از این ناحیه به نیم کره غربی گسترش یافته ، در شمال آمریکای جنوبی ، مکزیک و جزایر کارائیب مستقر شده و اخیراً به ایالات متحده و کانادا نیز گسترش یافته اما هنوز به جنوب آمریکای جنوبی و سایر نقاط جغرافیایی گسترش نیافته است .

❖ کچلی سر ناشی از عوامل اندوتريکس عمدتاً در بچه های سنین 3 تا 11 سال مشاهده شده و شیوع آن در پسران 3 برابر دختران است . پس از بلوغ این عفونت عمدتاً در دختران مزمن گشته و تقریباً در یکی از 5 دختر مبتلا باقی می ماند. از آنجائیکه این عفونت در بالغین بیشتر بدون علامت است ، این افراد می توانند نقطه شروعی برای یک اپیدمی جدید باشند که به سرعت به خارج از خانواده گسترش می یابد .

Trichophyton tonsurans

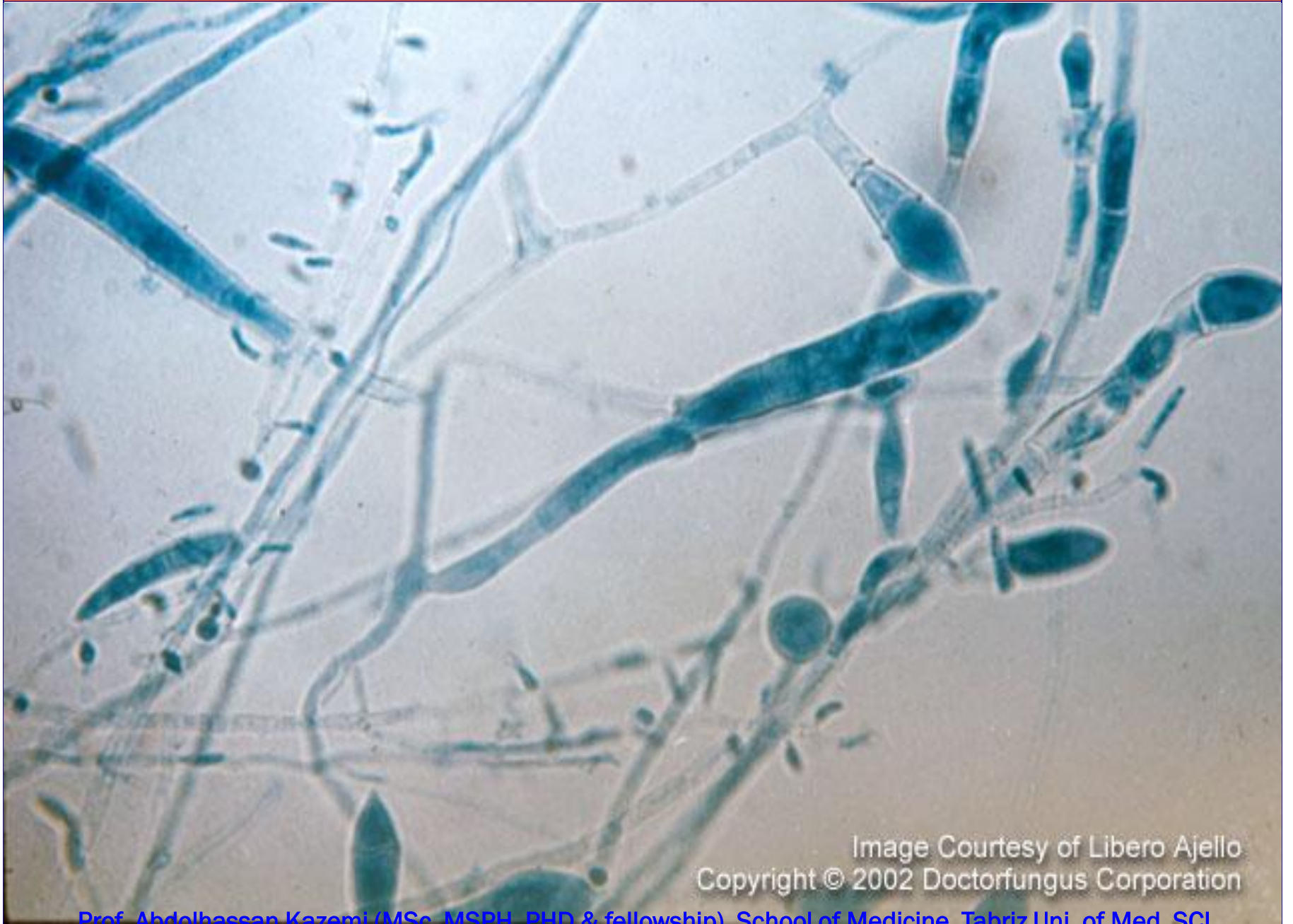

Image Courtesy of Libero Ajello
Copyright © 2002 Doctorfungus Corporation

Trichophyton tonsurans

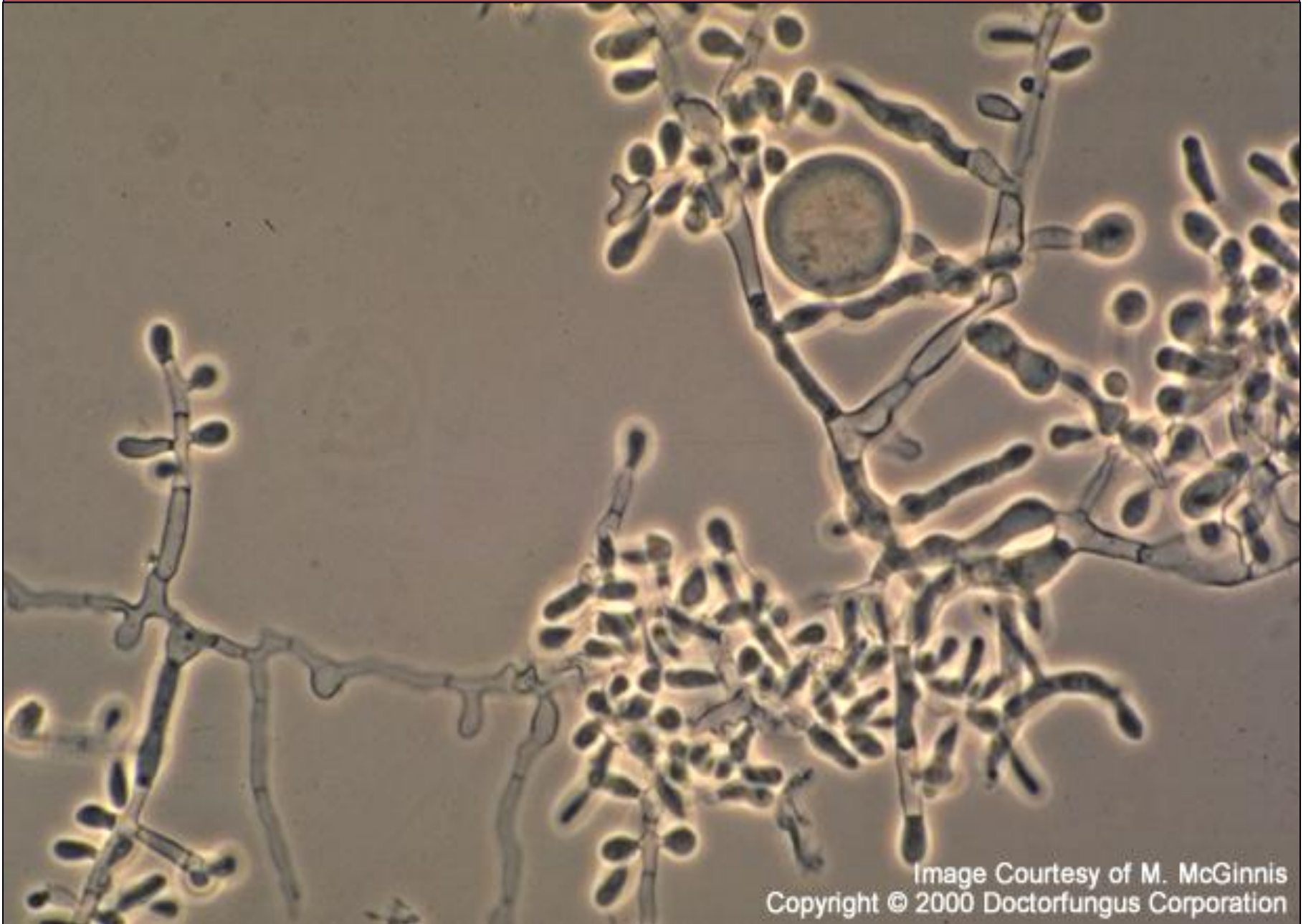

Image Courtesy of M. McGinnis
Copyright © 2000 Doctorfungus Corporation

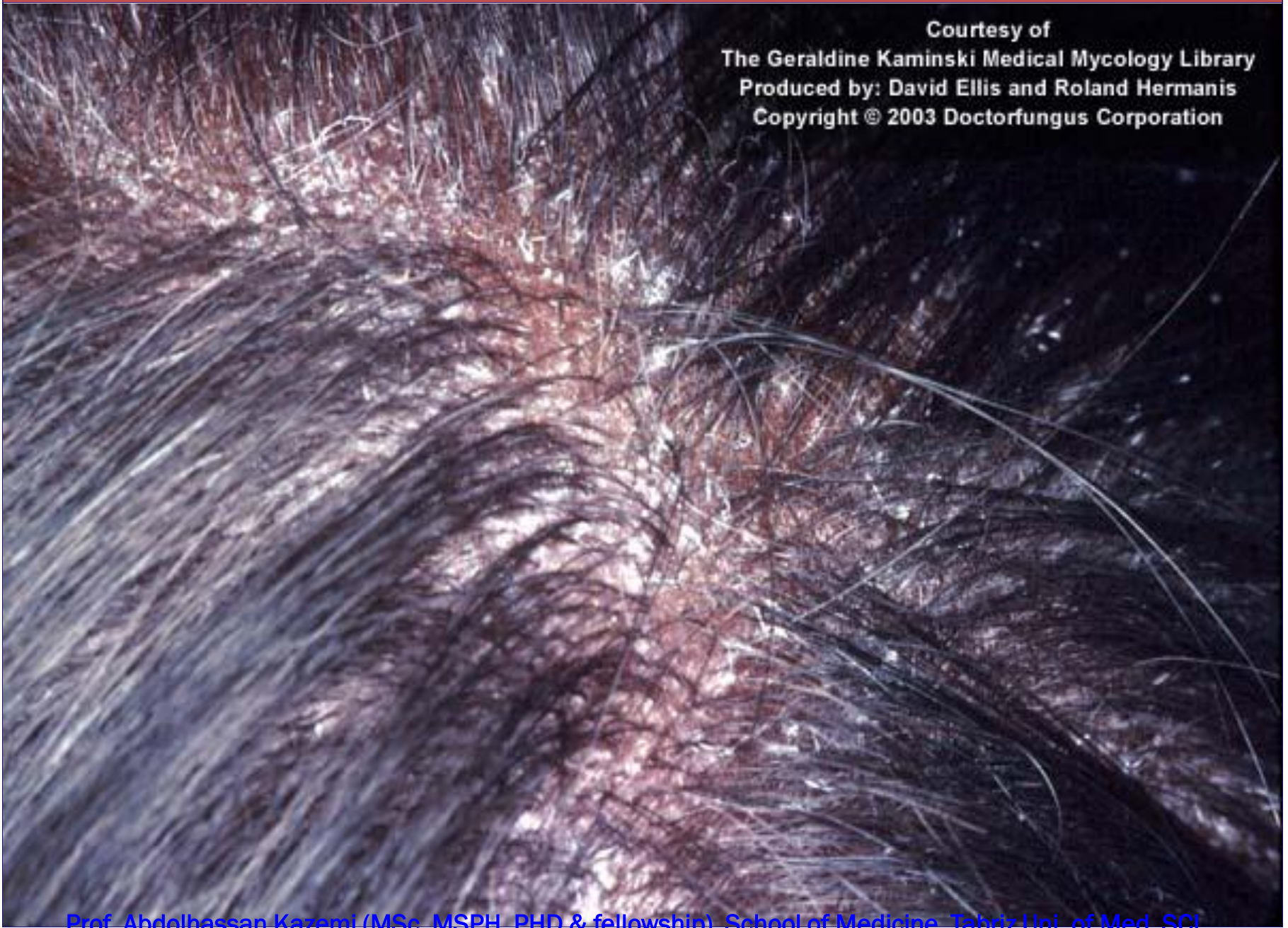
در غرب مدیترانه و اکثر مناطق آسیا ترایکوفایتون ویولاسئوم اندمیک است .

در آفریقا عفونت اندوتریکس توسط 3 قارچ ترایکوفایتون سوداننس، ترایکوفایتون گورویلی و ترایکوفایتون یاندئی ایجاد می شود .

هرچند این سه گونه از نقاط دیگر جهان نیز جدا شده اند ولی در اکثر موارد مبتلایان را کسانی تشکیل می دادند که از مناطق اندمیک به این مناطق مهاجرت نموده بودند .

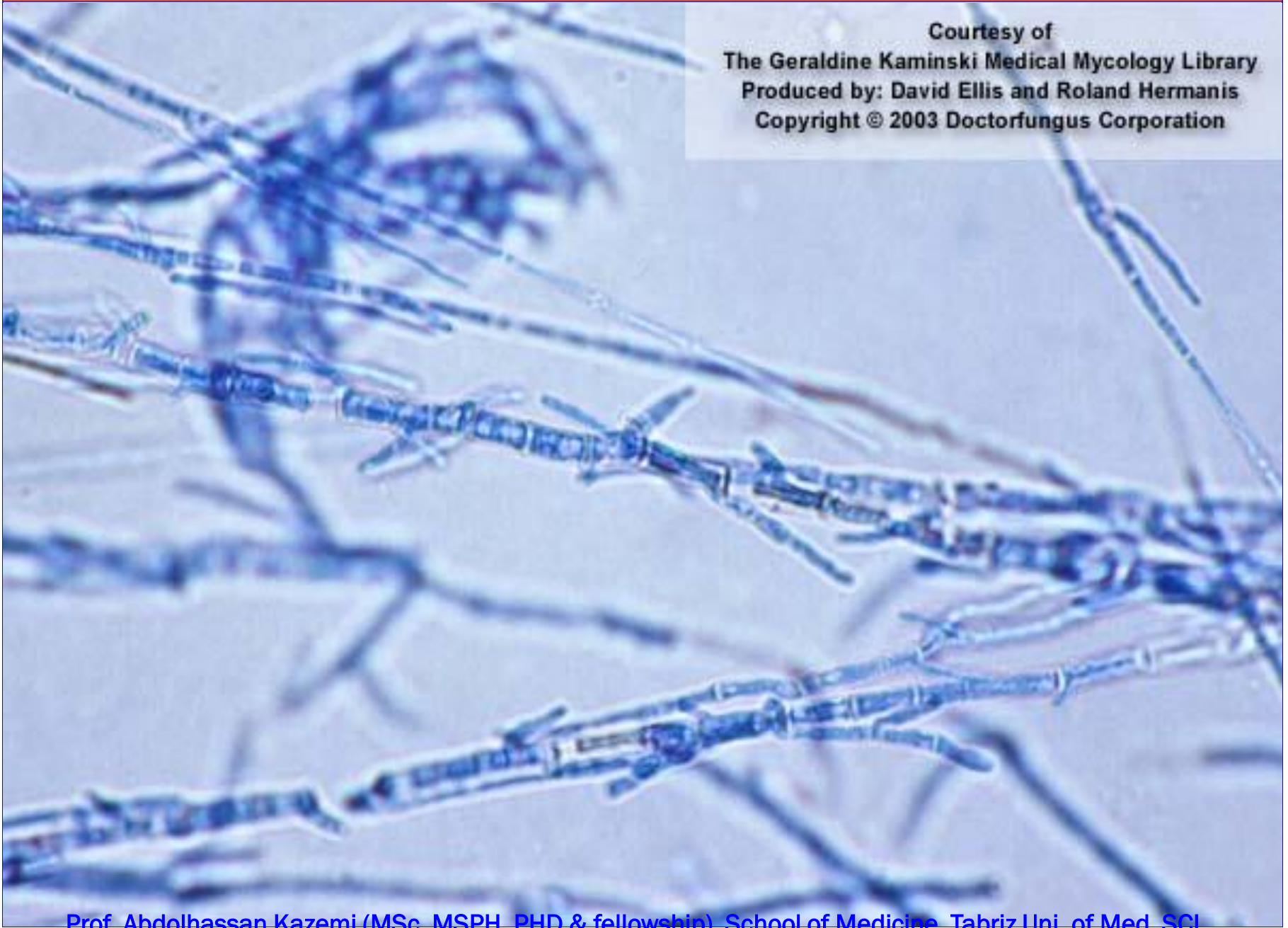
Trichophyton violaceum

Courtesy of
The Geraldine Kaminski Medical Mycology Library
Produced by: David Ellis and Roland Hermanis
Copyright © 2003 Doctorfungus Corporation



Trichophyton soudanense

Courtesy of
The Geraldine Kaminski Medical Mycology Library
Produced by: David Ellis and Roland Hermanis
Copyright © 2003 Doctorfungus Corporation



كچلي سر ناشي از عوامل زئوفيليك و جئوفيليك

❖ اکتوتريکس:

❖ کلنيزاسيون عوامل در ماتوفيت خاک دوست و حيواندوست منجر به واکنش التهابي مي شود . عفونت کچلي سر که توسط ميكروسپوروم کانيس ايجاد مي گردد واجد فلورسانس مي باشد . در اين بيماري کريون ، کلونيد و حالت التهابي حاد دیده مي شود . امروزه در حالیکه شيوع کچلي سر ناشي از بقيه عوامل در ماتوفيت زئوفيليك کاهش یافته يا رو به از بين رفتن نهاده است ، شيوع کچلي سر ناشي از ميكروسپوروم کانيس رو به افزايش مي باشد .

❖ در ايتاليا، مجارستان، پرتغال و ... ميكروسپوروم کانيس معمول ترين و شايع ترين در ماتوفيتي مي باشد که از تامي عفونتها اعم از کچلي بدن ، ناخن و بندرت پا جدا مي شود .

❖ در حال حاضر در ايران نيز ميكروسپوروم کانيس در رأس عوامل ايجاد کننده کچلي قرار دارد .

Microsporium canis

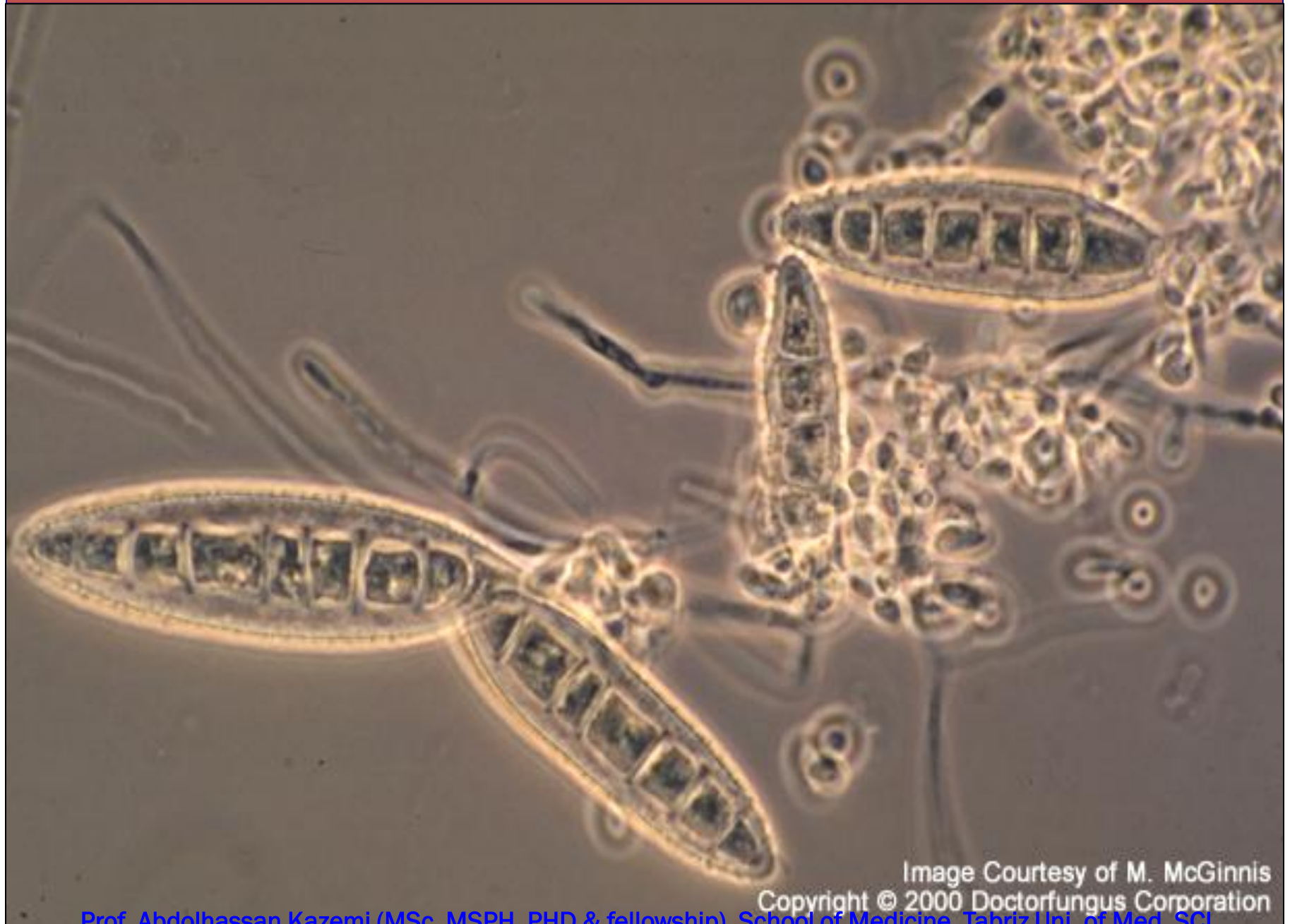

Image Courtesy of M. McGinnis
Copyright © 2000 Doctorfungus Corporation

Microsporium canis

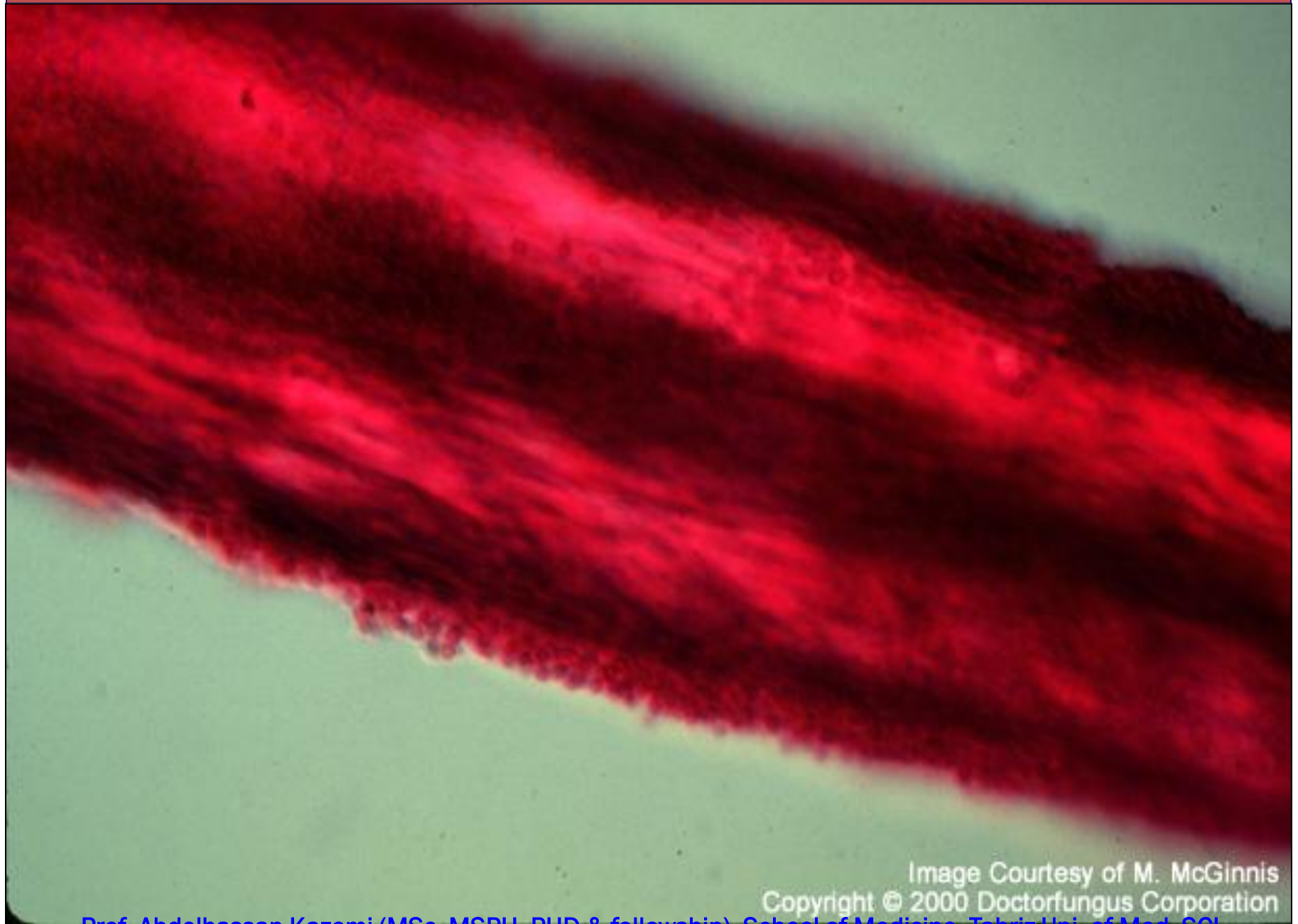
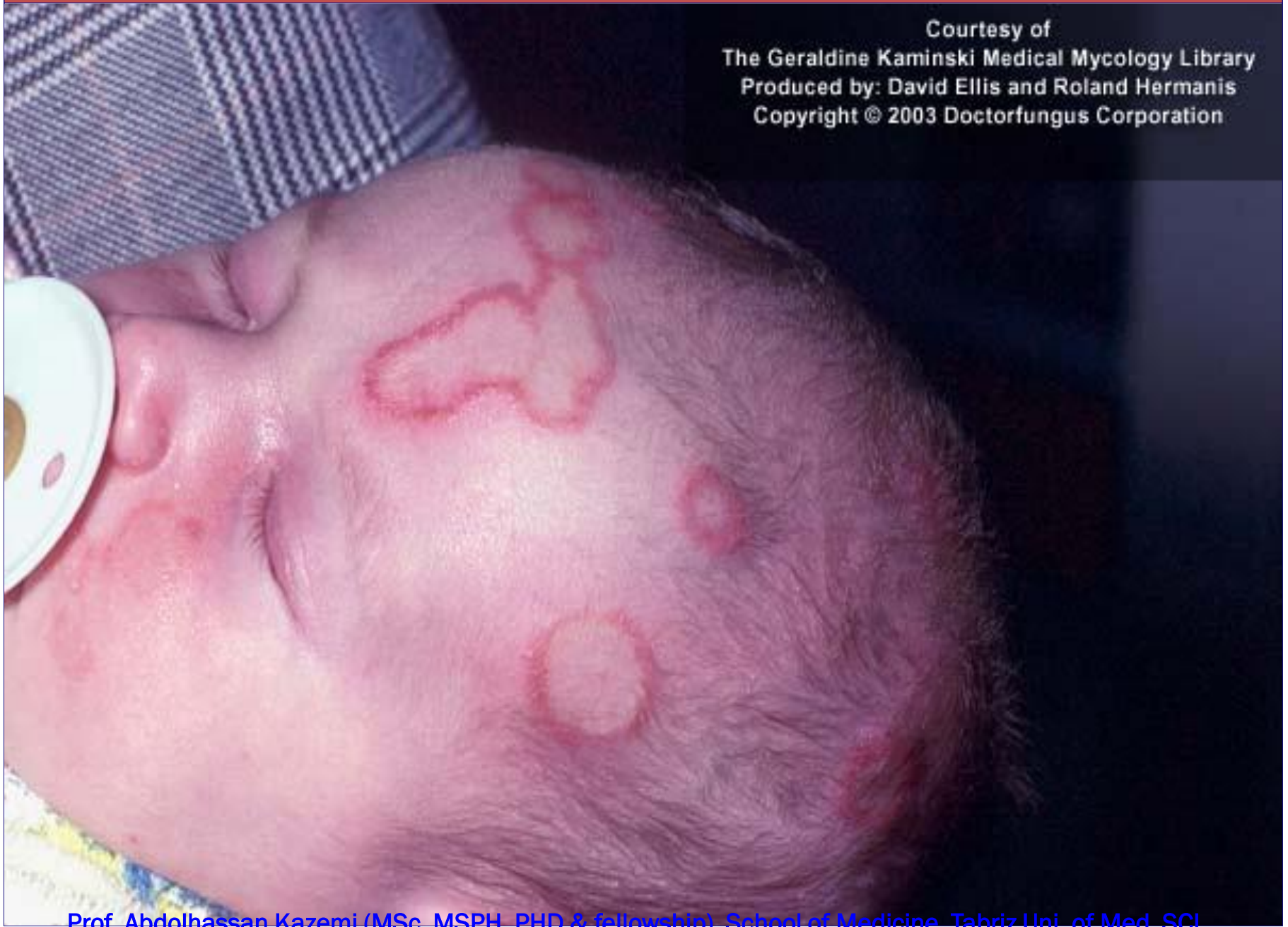
Image Courtesy of M. McGinnis
Copyright © 2000 Doctorfungus Corporation

Microsporum canis

Courtesy of
The Geraldine Kaminski Medical Mycology Library
Produced by: David Ellis and Roland Hermanis
Copyright © 2003 Doctorfungus Corporation



❖ گونه های جنوفیلیک چون میکروسپوروم جیبسئوم و میکروسپوروم فولوم عامل غیر معمول کچلی سر هستند . این عفونت ها فاقد فلورسانس و همراه با واکنش بسیار شدید التهابی و تشکیل کلونید می باشند

❖ در بعضی از نقاط جغرافیایی نظیر امریکای جنوبی ، میکروسپوروم جیبسئوم مسبب اصلی تمامی انواع درماتوفیت‌های است در حالیکه در سایر نقاط ، غیر معمول و حتی نادر می باشد . با اینکه این ارگانیزم از خاک تمامی نقاط جهان جدا شده است ولی تنها در بعضی از این نقاط عفونت ناشی از آن مشاهده می شود که این نکته مؤید این مطلب می باشد که سوش های مختلف از نظر پاتوژنیسیته با هم اختلاف دارند .

Microsporium gypseum

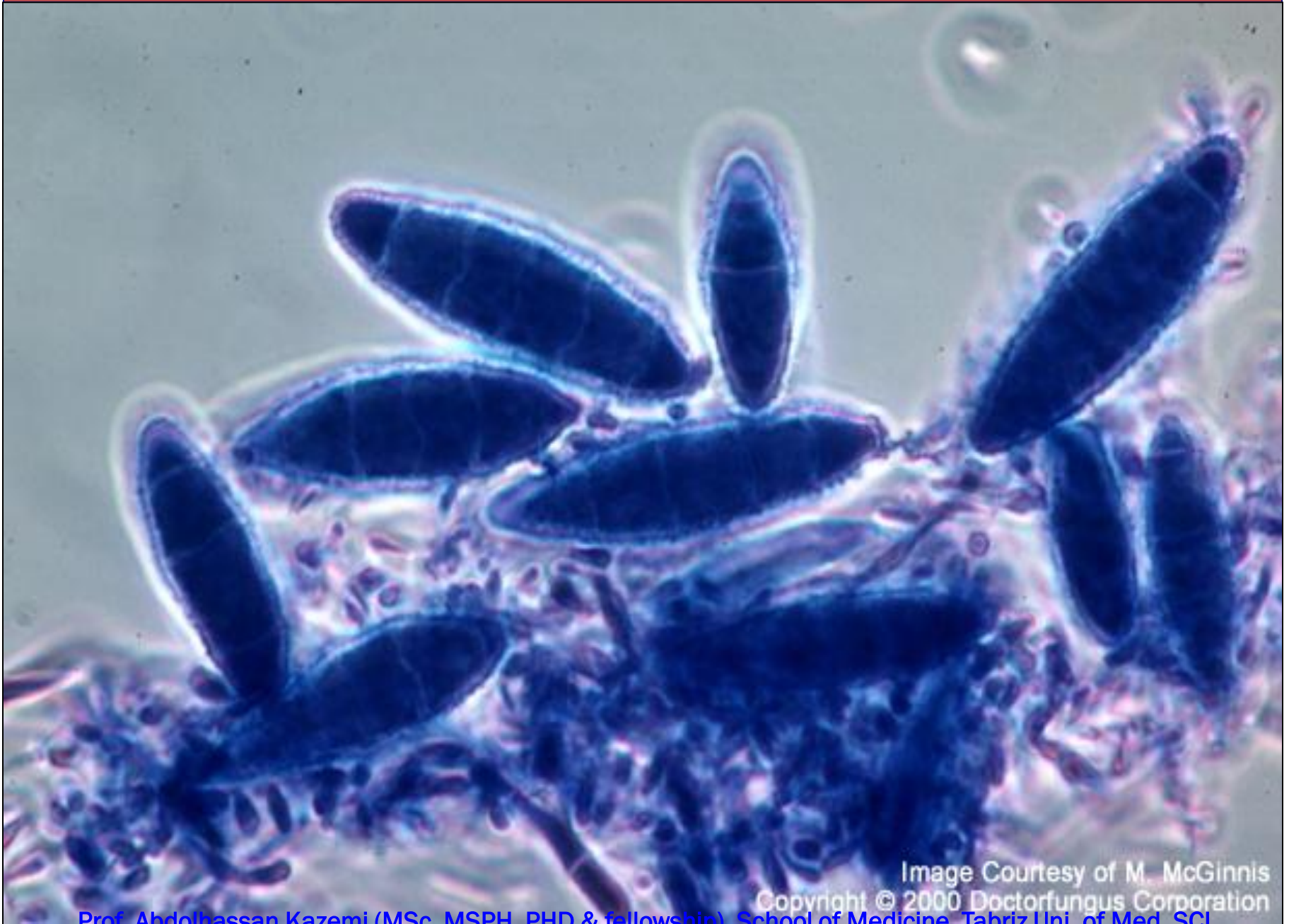

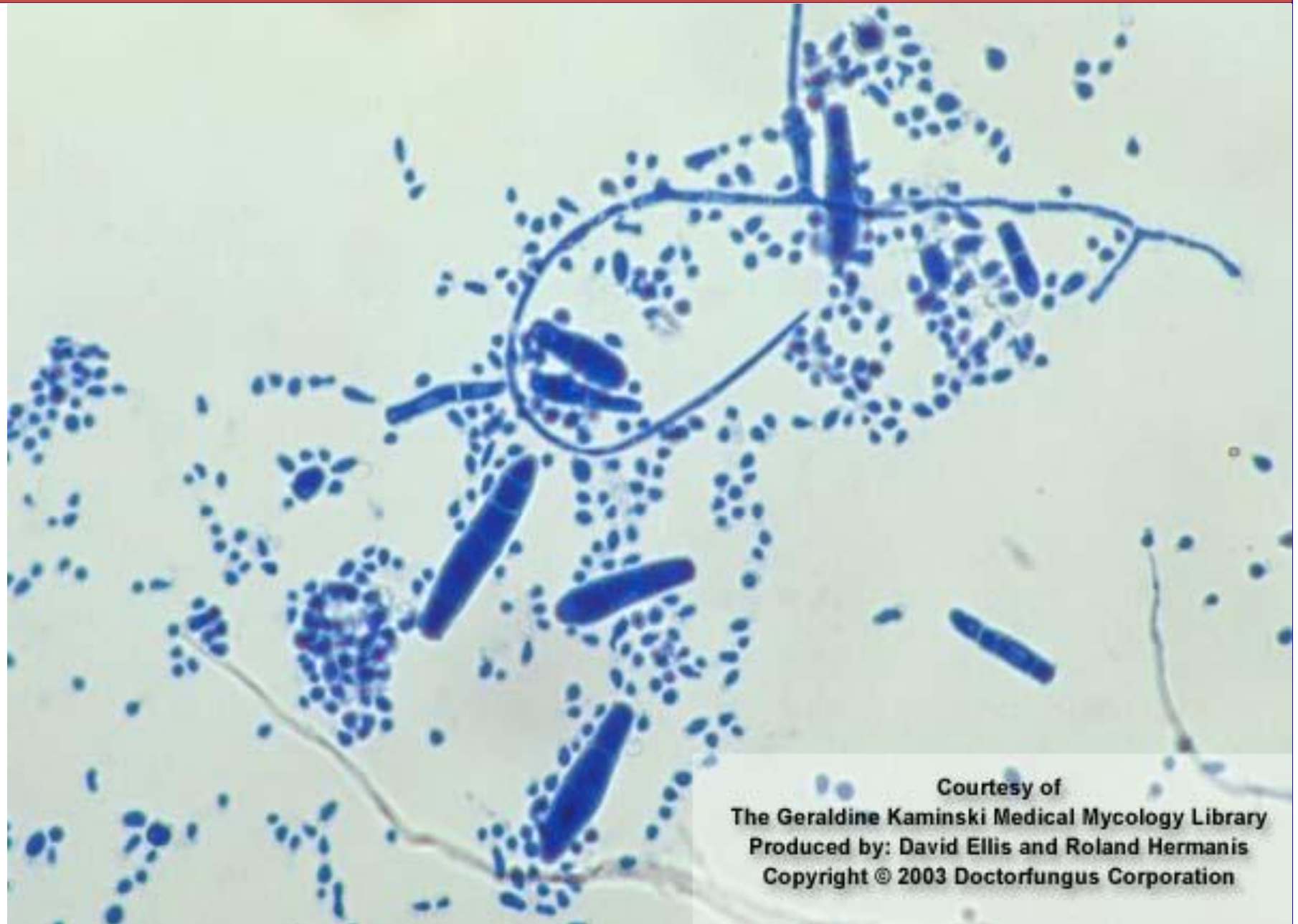Image Courtesy of M. McGinnis
Copyright © 2000 Doctorfungus Corporation

❖ عفونت اکتوتریکس ناشی از گونه های ترایکوفایتون با منشأ حیوانی (نظیر ترایکوفایتون منتاگروفایتیس و اریته منتاگروفایتیس و وروکوزوم) با واکنش التهابی همراه بوده و از نظر بالینی قابل تشخیص می باشند. این عوامل معمولاً تولید فولیکولیت چرکی می کنند. این عفونتها نادر بوده، معمولاً در نواحی روستایی دیده شده و از طریق حیوانات (معمولاً گاو) به انسان انتقال می یابند.

❖ شکل بالینی این نوع عفونت اغلب همراه کریون، چرک آدنوپاتی ناحیه ای می باشد که دردناک است. موها به آسانی کنده می شوند. لازم به تذکر است که چرک، ناشی از مهاجم ثانویه باکتریال نبوده، خود قارچ مسبب آن است و بنابراین احتیاج به تخلیه آن نمی باشد. بابهبود ضایعات، اسکار و آلورپسی دائمی باقی می ماند.

❖ در افرادی که موهای تیره و کلفت دارند واکنش التهابی شدیدتر از افرادی است که موهای روشن و نازک دارند.

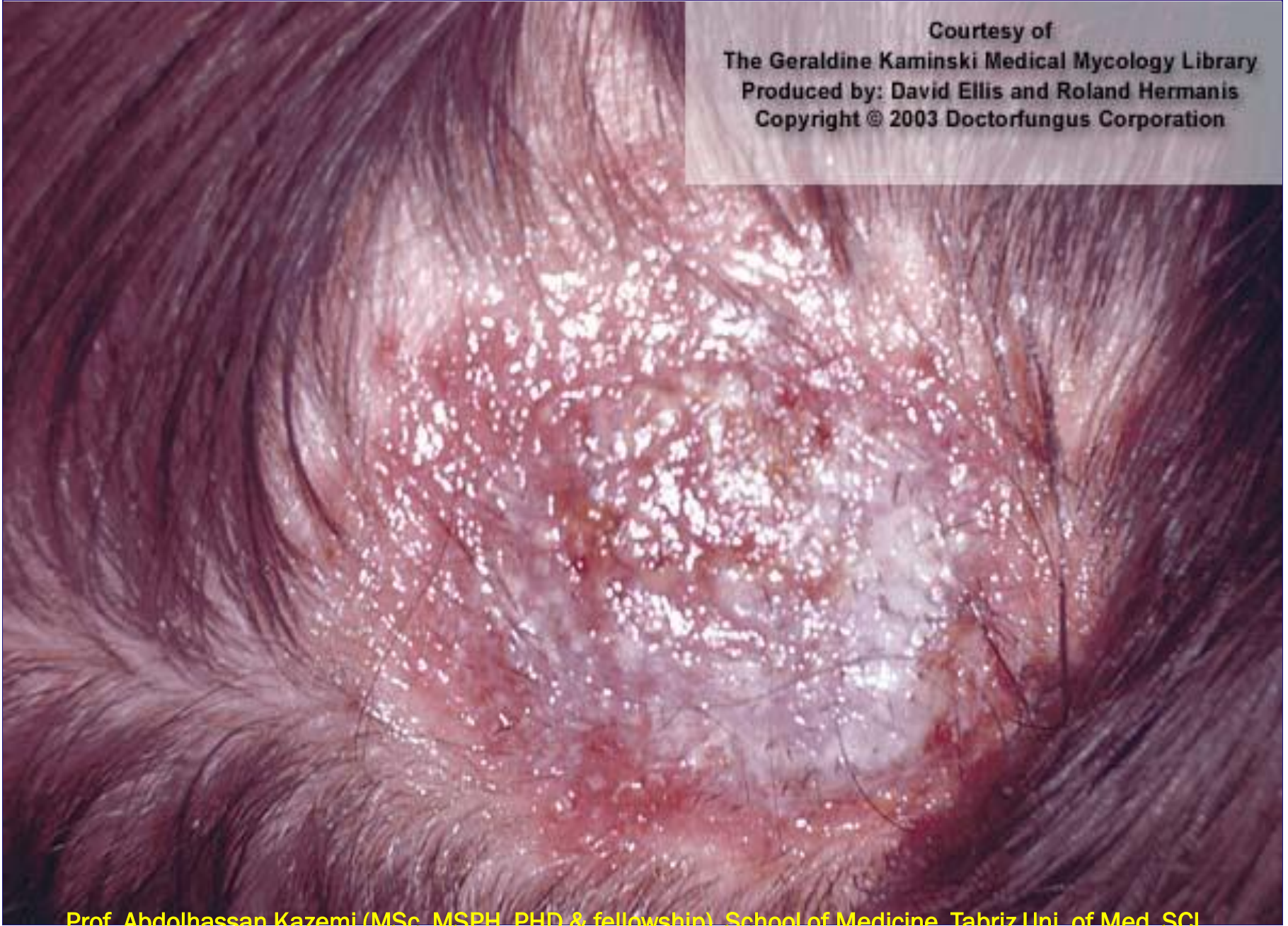Trichophyton mentagrophytes var. *mentagrophytes*



Courtesy of
The Geraldine Kaminski Medical Mycology Library
Produced by: David Ellis and Roland Hermanis
Copyright © 2003 Doctorfungus Corporation

Trichophyton mentagrophytes var. *mentagrophytes*

Courtesy of
The Geraldine Kaminski Medical Mycology Library
Produced by: David Ellis and Roland Hermanis
Copyright © 2003 Doctorfungus Corporation

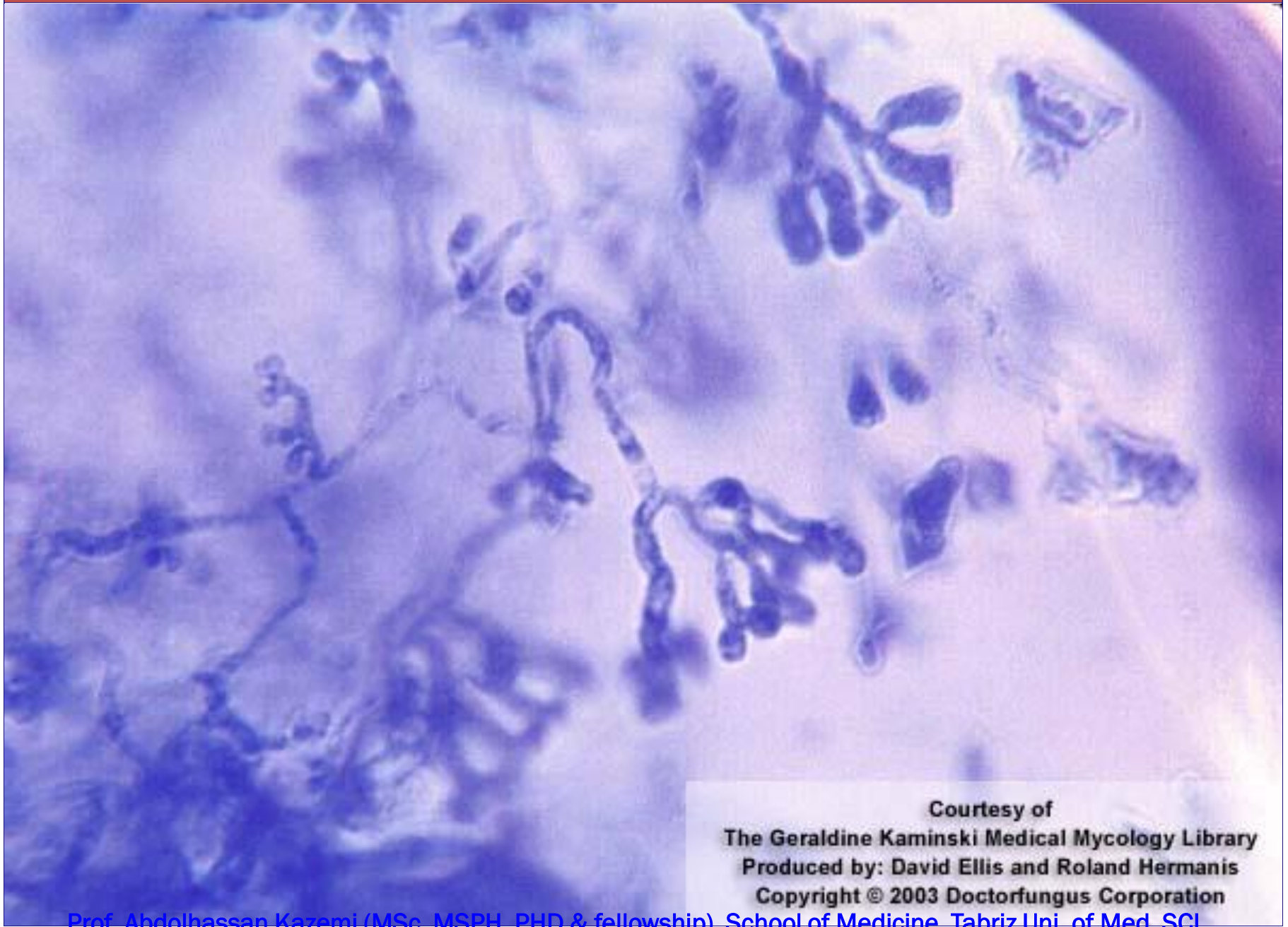

فاووس (تینه آ فاووزا)

❖ عفونت مزمن پوست و سر و مو می باشد که اغلب با ایجاد کروت های فنجان‌ی شکل زرد رنگی به نام اسکوچولا مشخص می شود. اسکوچولا از تراکم عناصر قارچی و سلول های اپی تلیال ، در اطراف فولیکول مو بوجود می آید. ساقه های مو در مرکز اسکوچولا مشاهده می شوند.

❖ عوامل بیماریزا : عامل بیماری ، عمدتاً در ماتوفیتی بنام ترایکوفایتون شون لاینی است . در موارد نادری ترایکوفایتون ویولاسئوم و میکروسپوروم جیبسئوم نیز قادرند علائم کلینیکی مشابهی را ایجاد نمایند. این عفونت در ایران نسبتاً شایع می باشد . برخی از واریته های شون لاینی دارای فلورسانس سبز می باشند . گرچه این عفونت قبلاً در اروپای مرکزی و جنوبی ، خاورمیانه ، کشمیر ، قسمتهایی از آفریقا و گرین لند بسیار اندمیک بوده است ولی هم اکنون از تمامی این نواحی بجز خاورمیانه و آفریقا رخت بسته و در قاره امریکا نیز هر چند قبلاً چندین کانون اندمیک کوچک وجود داشته ولی هم اکنون کاملاً از این نواحی ریشه کن شده است . این بیماری در میان قبایل سیاه پوست آفریقایی جنوبی شیوع فراوان دارد

Trichophyton schoenleinii



Courtesy of
The Geraldine Kaminski Medical Mycology Library
Produced by: David Ellis and Roland Hermanis
Copyright © 2003 Doctorfungus Corporation

Trichophyton schoenleinii

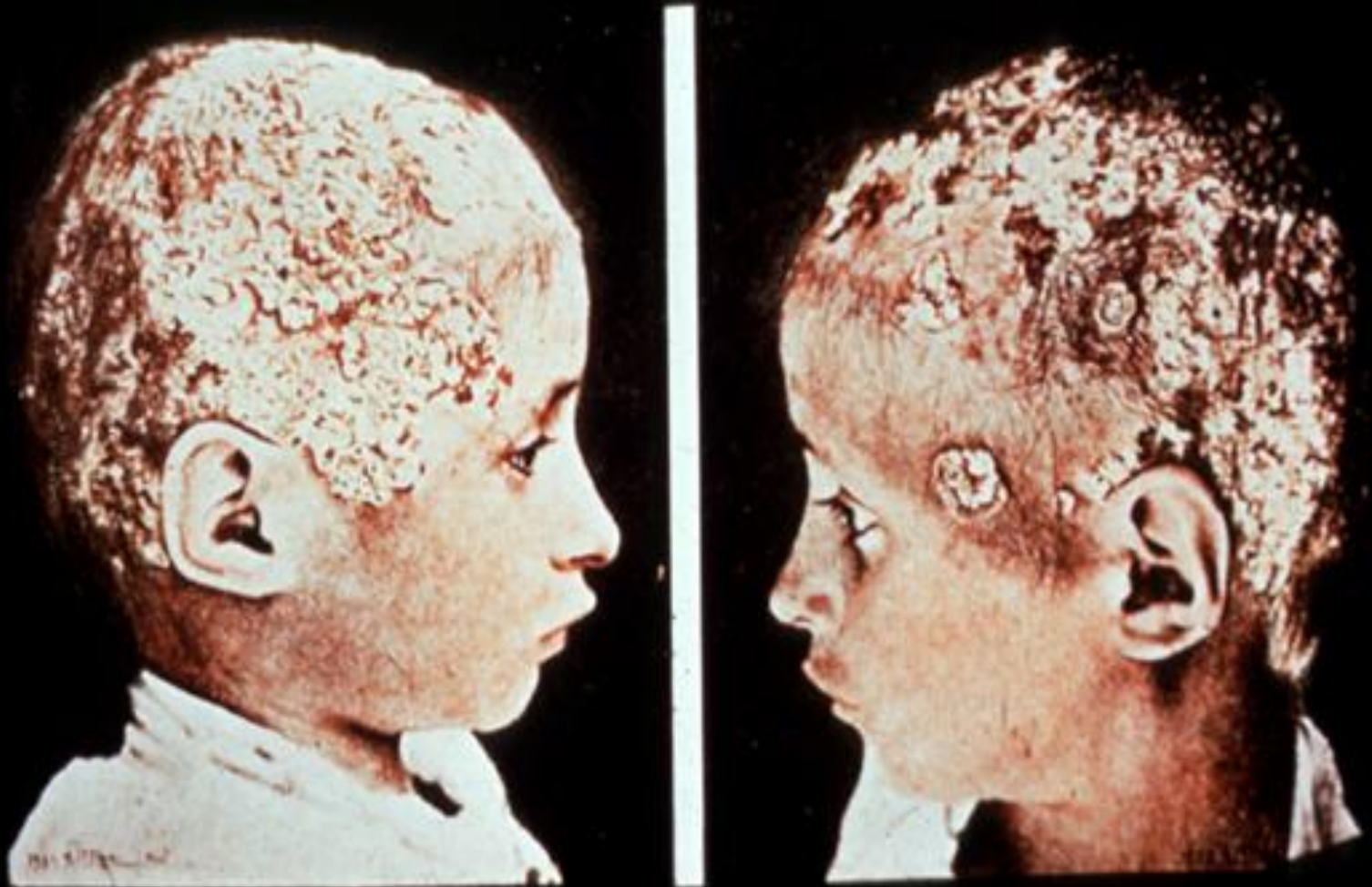
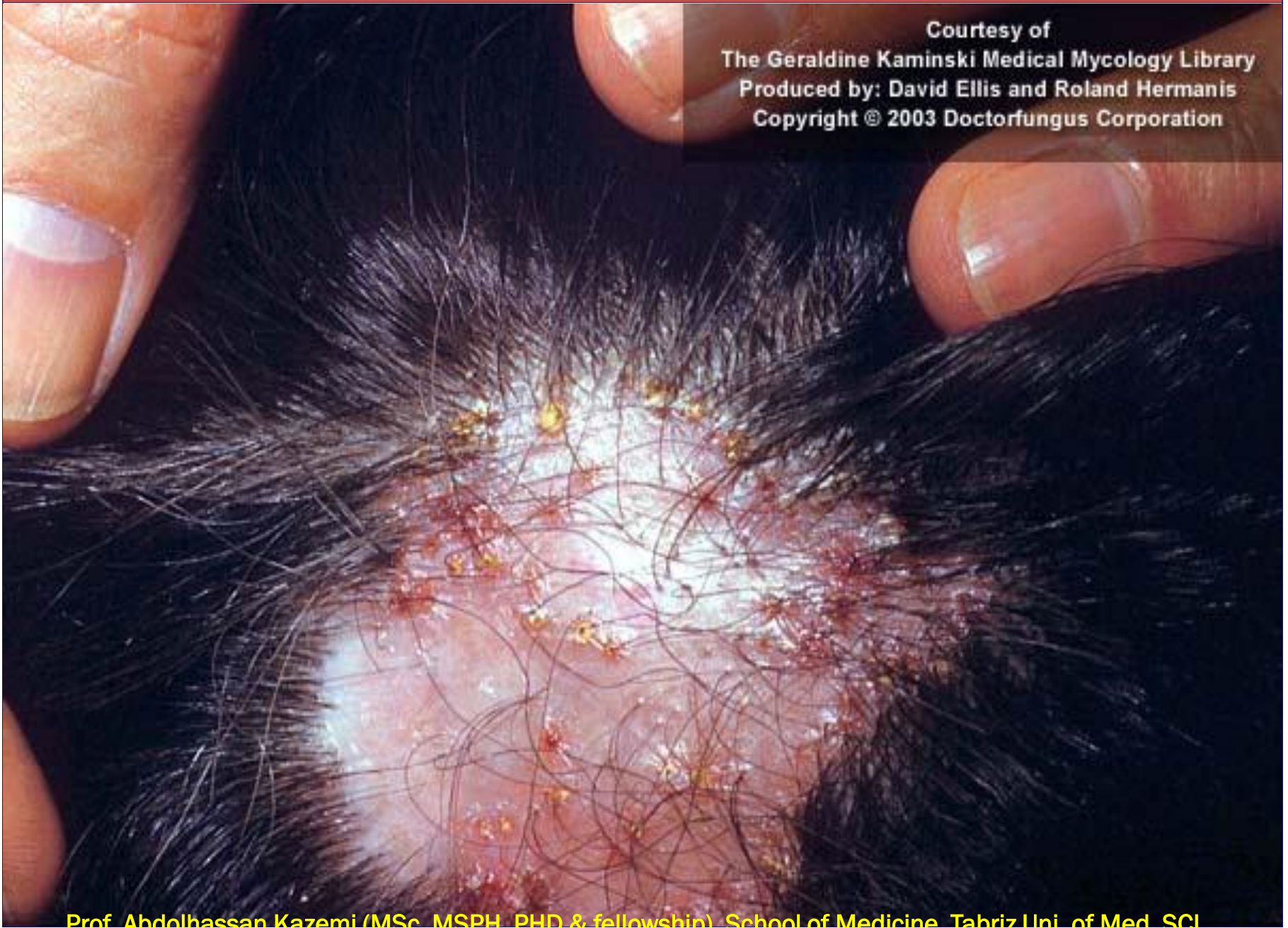
Image Courtesy of L. Ajello
Copyright © 2000 Doctorfungus Corporation

Trichophyton schoenleinii

Courtesy of
The Geraldine Kaminski Medical Mycology Library
Produced by: David Ellis and Roland Hermanis
Copyright © 2003 Doctorfungus Corporation



Trichophyton schoenleinii

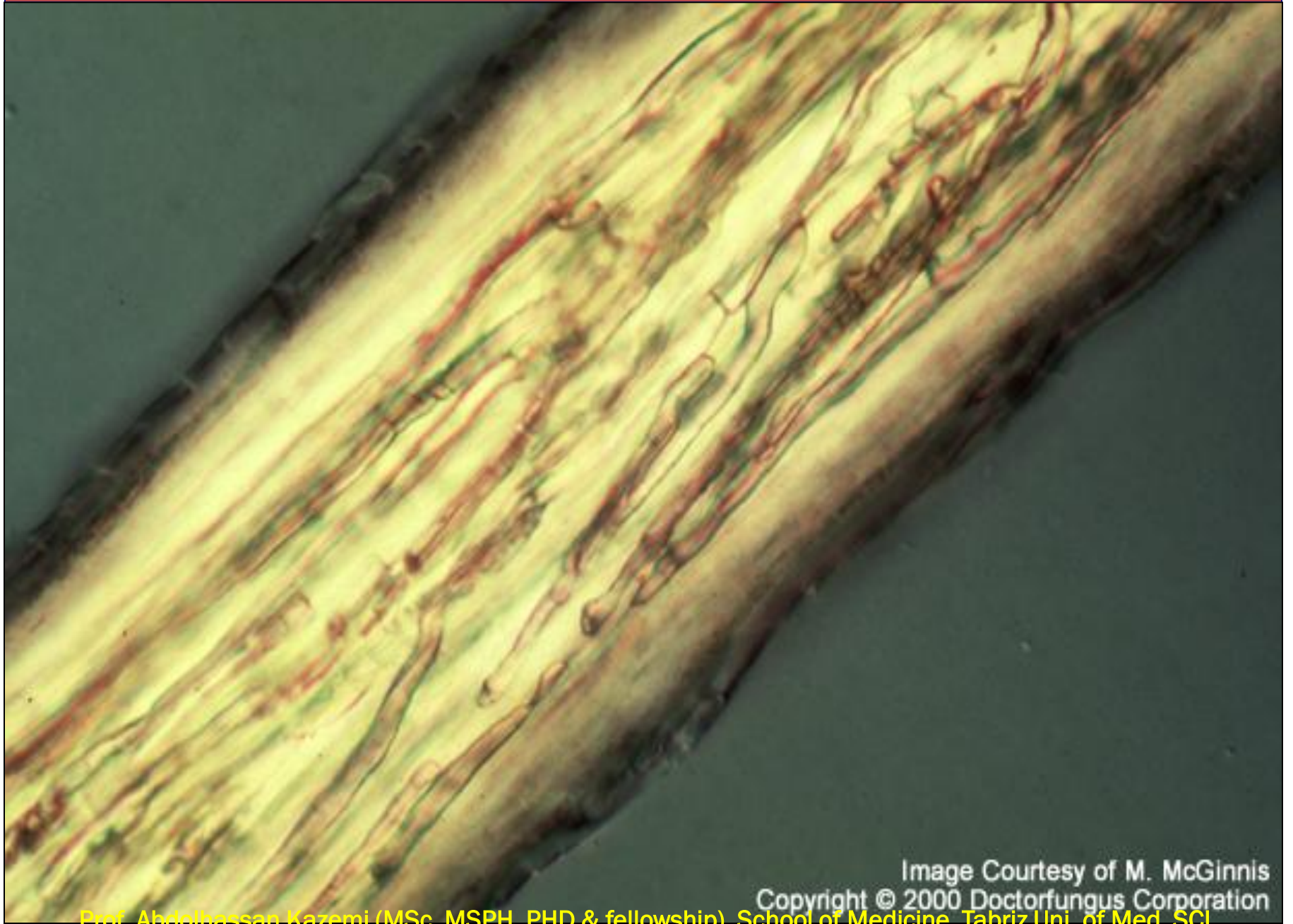

Image Courtesy of M. McGinnis
Copyright © 2000 Doctorfungus Corporation

❖ هرچند این بیماری يك عفونت قارچی و اگیر است ولي قابلیت انتقال آن کمتر از بقیه انواع کچلي سر مي باشد . معمولا افراد در بچگی به این بیماری مبتلا مي شوند اما در موارد نادري عفونت پس از بلوغ نیز ممکن است شروع گردد. عفونت در نوزادان نیز گزارش شده است اما در اکثر موارد شیوع بیماری در سنين 5 تا 13 سالگی بوده است. پسران 2 برابر بیشتر از دختران مبتلا میشوند . بچه های لاغر و دچار سوء تغذیه و مبتلایان به بیماری های مزمن نظیر سل نیز مستعد ابتلا به فاووس هستند. به همین دلیل این بیماری را کچلي ناشي از گرسنگي نیز (tinea of deprivation) مي نامیدند.

اپیدمیولوژی کچلی سر

❖ بچه ها ، بیشتر به عفونت کچلی حساس هستند. بالاترین انسیدانس در سنین بالای 4 سالگی است که در بچه ها تماس بیشتری با بچه های بیرون منزل دارند. بنابراین شانس ابتلا به کچلی سر در اثر تماس با همبازی های مبتلا افزایش می یابد. تماس در مدارس احتمالاً مهمترین عامل در پخش سریع عفونت می باشد. میزان بروز تا 90% نیز ثبت شده است.

❖ به نظر می رسد که عامل مهم دیگر در کچلی سر ، تعداد افراد خانواده باشد. چندین بررسی نشان داده است که در خانواده های پرجمعیت میزان بروز عفونت نسبت به خانواده های کم جمعیت بیشتر است . همچنین تعداد پسر های خانواده مهم هستند . هرچه نسبت مرد به زن بالا رود میزان بروز نیز بیشتر میشود. پسر ها بطور واضحی ، بیشتر از دخترها استعداد ابتلا به کچلی سر را دارند . این مهم در ارتباط با عدم بهداشت فردی ، همچنین استفاده اشتراکی بیشتری از وسایلی نظیر شانه ، برس کلاه و غیره می باشد. مطالعاتی بر روی مکانیزم انتقال عفونت انجام شده است . ابزاری نظیر ماشین موزنی و قیچی در آرایشگاه ها ، پشتی و صندلی سینماها و اتوبوس های مدارس ، شانه و برس و کلاه اغلب منبع عفونت بوده اند.

❖ در يك مطالعه دريافتند كه آئروسل هايي كه در هنگام مرتب كردن رختخواب ايجاد مي شوند مي توانند ، كمك به انتشار قارچ كنند .

❖ فاووس عفونت ساكنين حومه شهر هاست. هيچگاه به صورت اپيدمي اتفاق نيفتاده بلكه محدود به خانواده بوده و از طريق مستقيم بين افراد خانواده انتقال مي يابد. در ابتداي كودكي بچه ها مستعد ابتلا به اين بيماري هستند و معمولاً از طريق والدين و همبازيهايشان اين عفونت را كسب مي كنند . اگر فردي در دوران كودكي به اين بيماري مبتلا شود ، نسبت به آن مقاومت پيدا مي كند.

❖ یکی دیگر از مشکلات ریشه کن سازی کچلی سر وجود ناقلین می باشد.

❖ مهم ترین عامل مؤثر در توسعه و پخش کچلی سر ، تماس مداوم در خانه و مدرسه ، استفاده مشترک از پوشش های سر و استاندارد پایین بهداشت فردی می باشد.

علائم باليني

❖ دوره کمون بیماری بین 1-8 هفته

❖ علائم باليني کچلي سر بسته به قارچ مولد آن متفاوت است. معمولاً به شکل لکه هاي منظم يا نامنظم، با اندازه هاي متفاوت از 5 ميلي متر تا اندازه هاي بزرگتر، منفرد يا متعدد، جدا از هم يا پيوسته به هم دیده مي شود که اکثراً در ناحیه قدامي رأس و يا پشت سر وجود داشته و در آنها يك يا چند علامت زیر يافت مي شود:

1. شوره
2. ریزش و شکستگی مو
3. تغییر رنگ مو
4. خال سیاه

علائم بالینی

5. واکنش نسجی شامل:
 - a. قرمزی مختصر پوست همراه با ارتشاح سلول وسفتی
 - b. پیدایش طاول یا طاول چرکی
 - c. کریون
6. تورم غدد لنفاوی زیر پوست یا اطراف گردن و بناگوش و پشت سر
7. اسکوچولا
8. خارش
9. ایجاد حالت فلورسانس

تشخیص افتراقی

سببیت و اثرات

- کچلی سر را باید پیوسته از بیماری های مشابهی چون درماتیت سبورویک ، پسوریازیس ، لوپوس اریتماتوس ، آلوپسی منطقه ای (ریزش محدود ناگهانی مو بدون وجود شوره و با پوست درخشان) ، پیودرمیت ، تریکوتیلومانیا (کندن مو توسط شخص) تفکیک نمود. تشخیص کچلی از بیماری های نامبرده با امتحان مو و پوست در محلول هیدروکسید پتاسیم براحتی امکان پذیر است.
- در مواقعی که اسکوچولا موجود است با بوی لانه موش و گاه وجود فلورسانس سبزرنگ در ضایعات تشخیص بیماری آسان می گردد . معهذا عفونت با پیودرمیت که عفونت چرکی سربه علت کوکسی های چرکزا می باشد، پسوریازیس که در طی آن ضایعات قرمز تیره با پوسته و شوره متعدد ایجاد می شود و با برداشتن پوسته ها نقاط خونریزی دهنده برجای می ماند ، اتروفی پوست سر در لوپوس اریتماتوز ، لوپوس ولگاریس و بالاخره درماتیت سبوره ای قابل اشتباه است .

تشخیص

- ❖ برای تشخیص ضایعات قارچی علاوه بر معاینات بالینی آزمایش مستقیم و کشت از پوسته های ضایعات مو و ناخن برای تشخیص انجام می شود.
- ❖ در جایی که امکان داشته باشد از چراغ وود (بخصوص زمانی که عده زیادی می بایست بررسی شوند) استفاده می شود که بر حسب نوع قارچ ، فلورسنس برنگ خاصی وجود خواهد داشت
- ❖ برای جداسازی اولیه در ماتوفیتها: محیط میکوزیل آگار (میکوبیوتیک آگار SCC)
- ❖ DTM مشخصات کلنی و تغییرات رنگ حاصله منجر به تشخیص در ماتوفیتها می شود

درمان

❖ داروي مؤثر بر روي قارچهاي كچلي ، گريزوفلوئين است

❖ داروهاي ديگر:

❖ ايتراكونازول (5mg/kg/day براي يك هفته در ماه بمدت

3ماه)

❖ تربنپافين (250mg/day بمدت 4-6 هفته و يا بيشتر) اگر

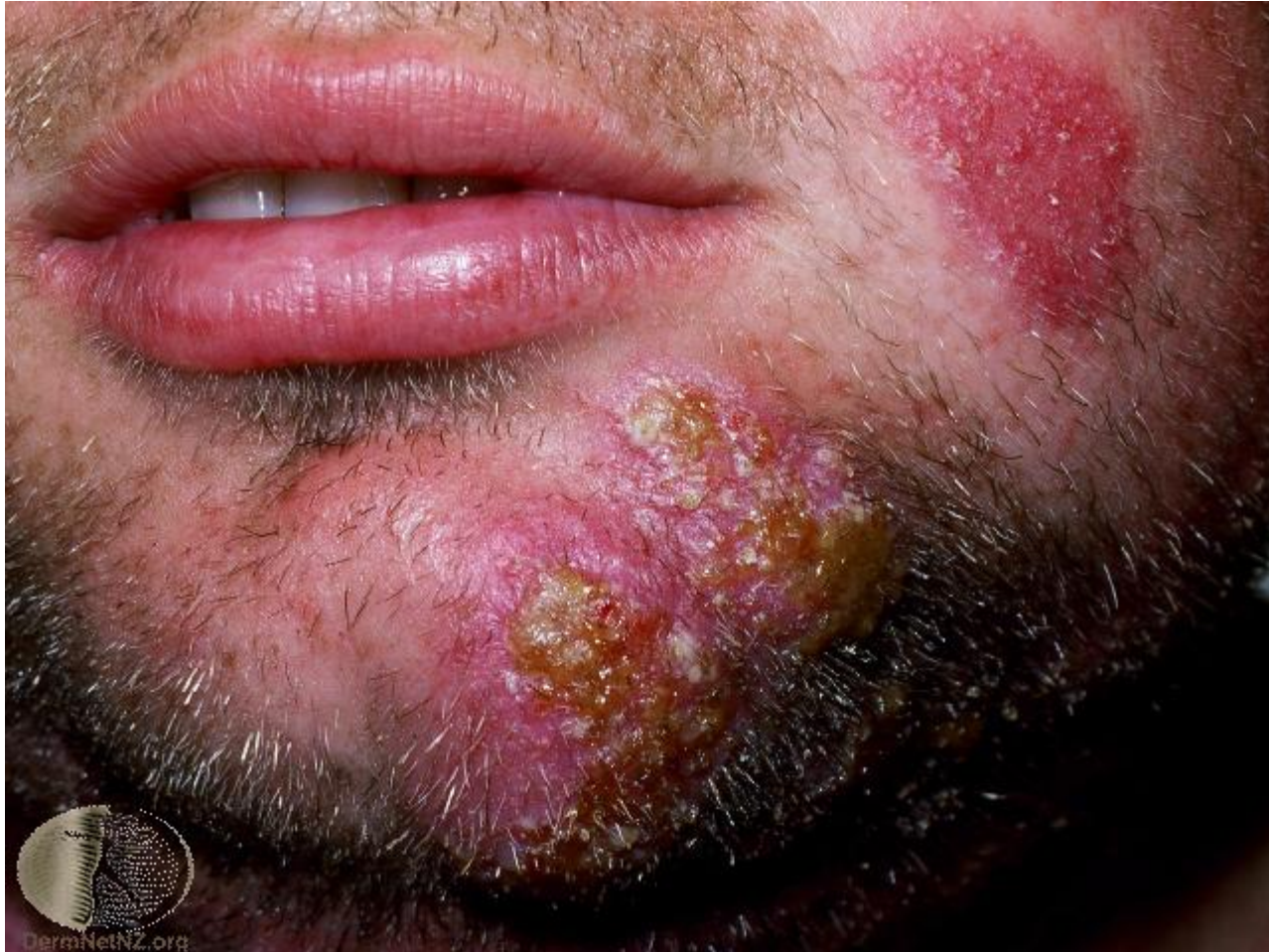عامل بيماري ميكروسپوروم كانيس باشد

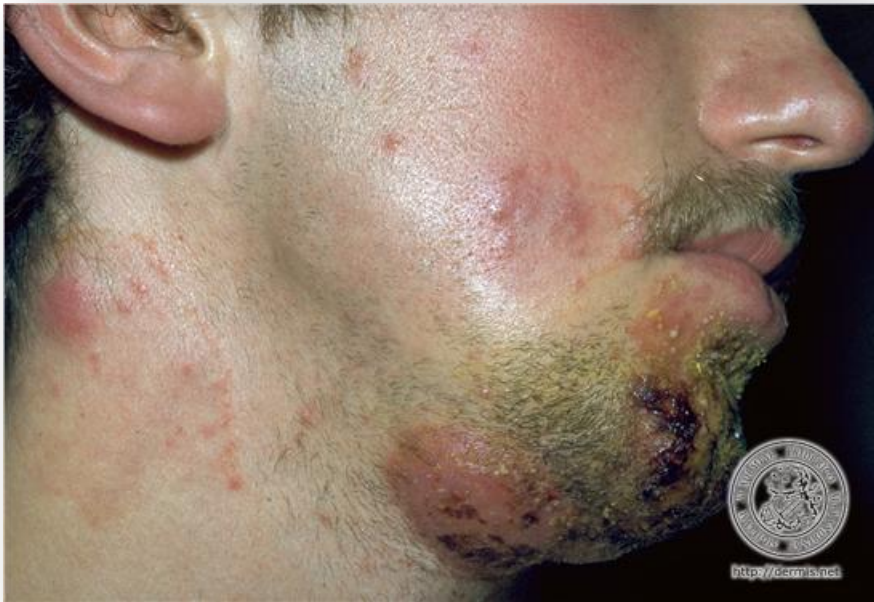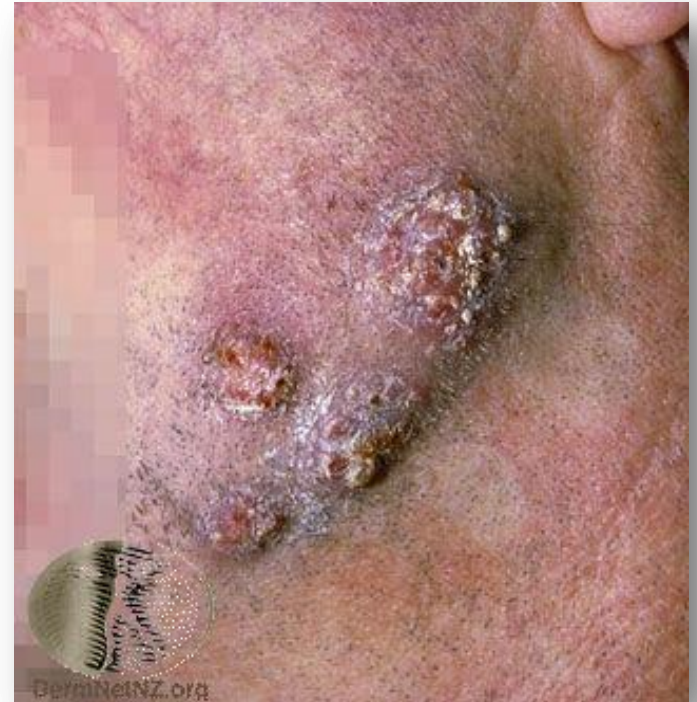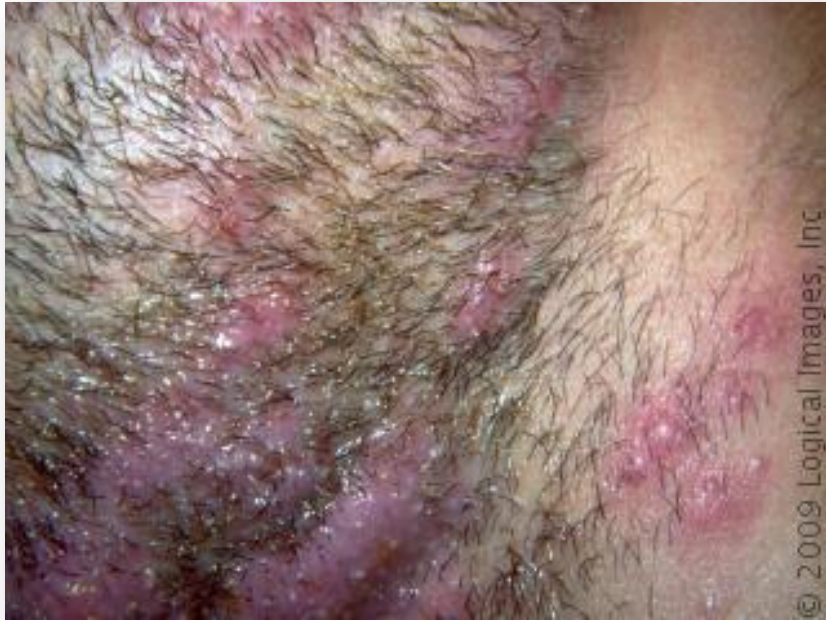Tinea barbae کچلی ریش

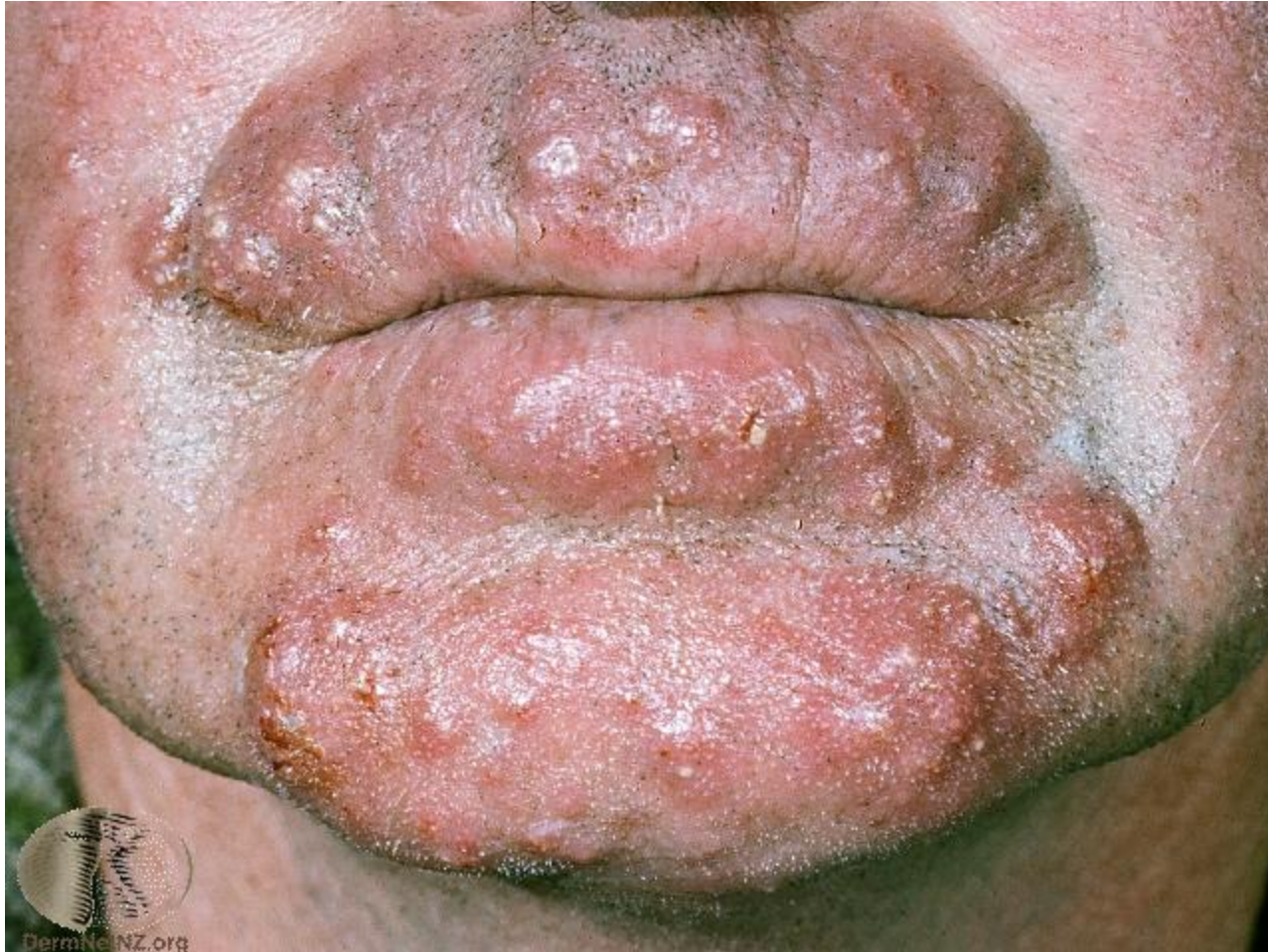اسامی مترادف: عفونت قارچی، خارش سلمانی، sycosis

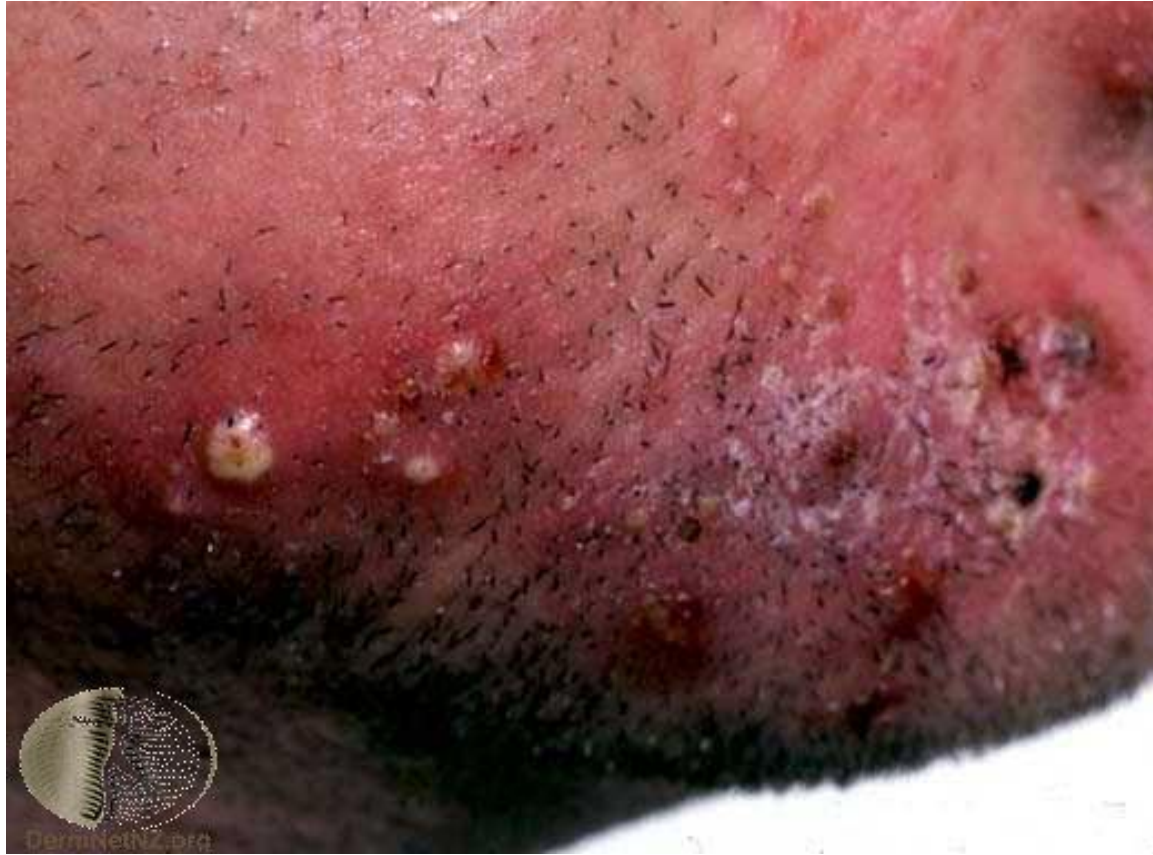تعریف:

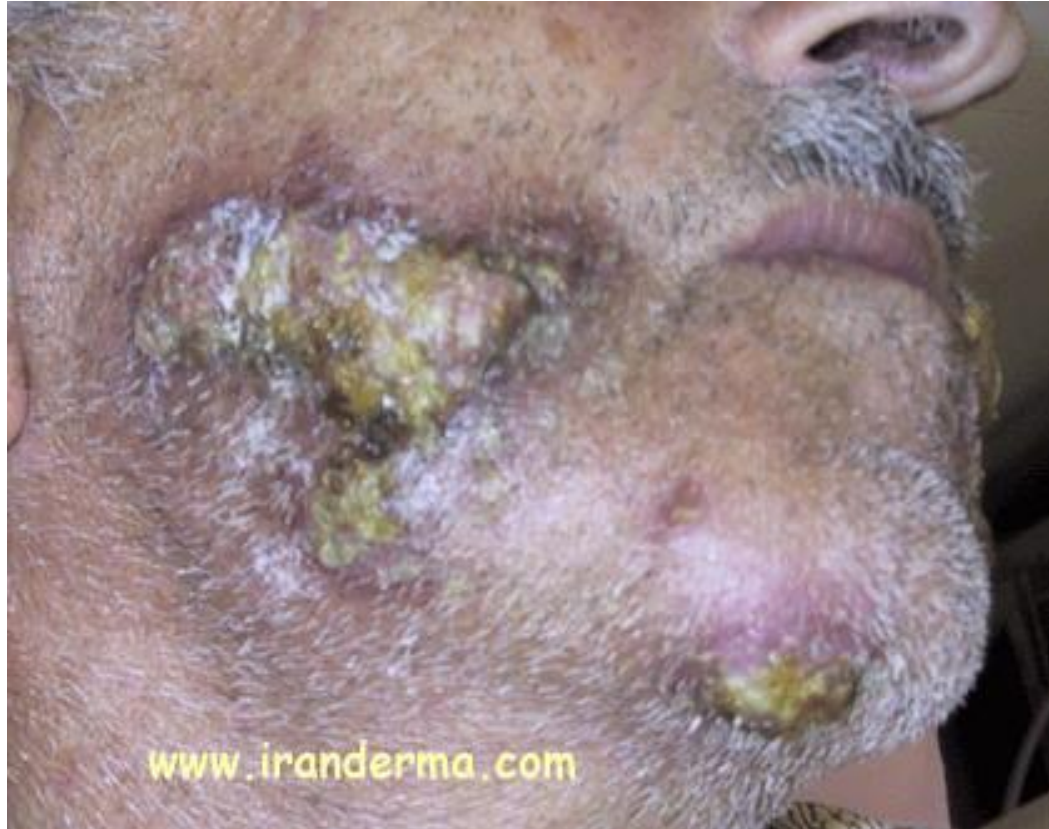عفونت درماتوفیتی ناحیه مو دار صورت و گردن بوده و محدود به مردان بزرگسال که توسط قارچ های حیوان دوست ترایکوفیتون و روکوزوم و ترایکوفایتون منتاگرو فایتس بیشتر ایجاد میشود.

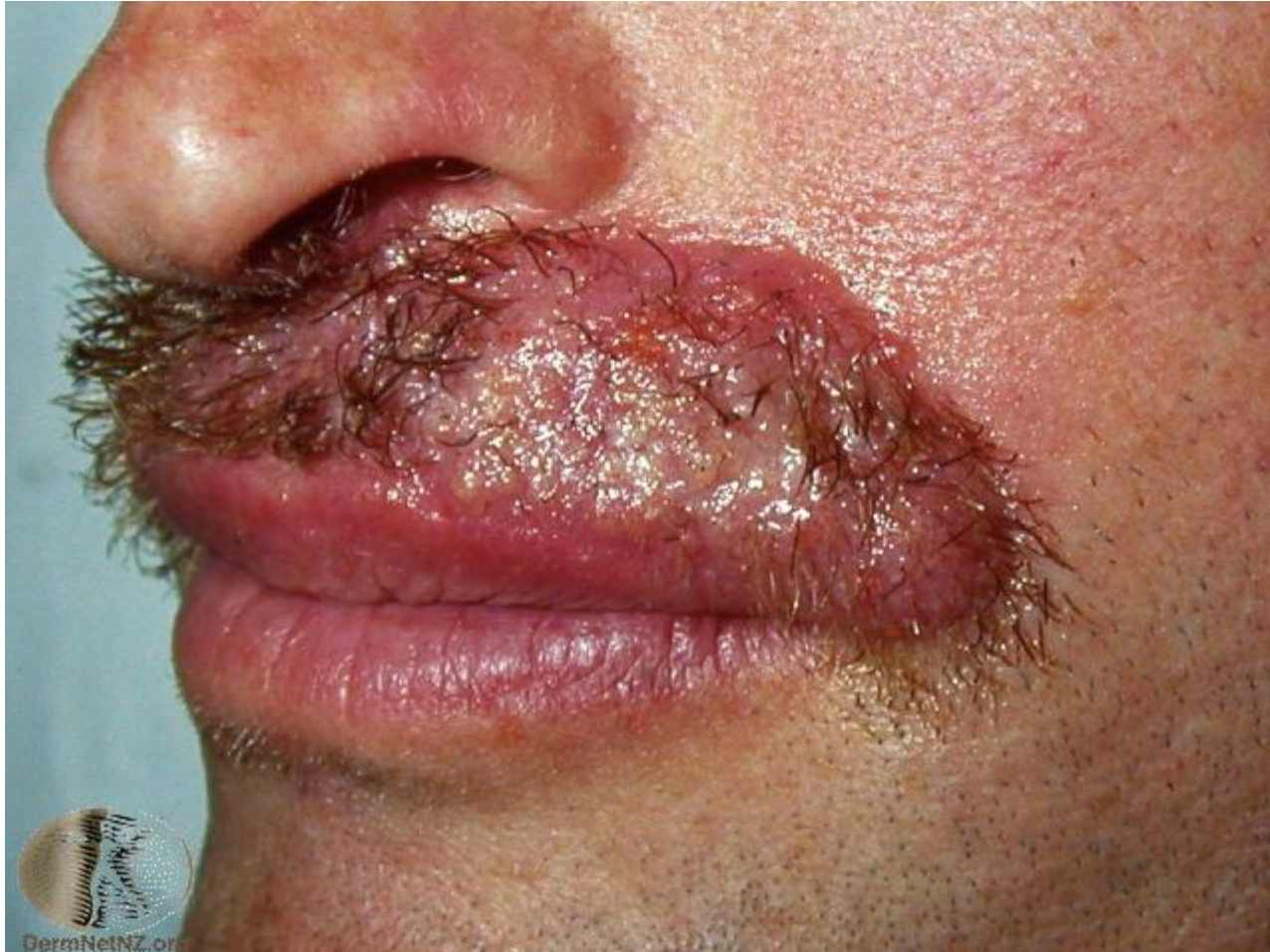










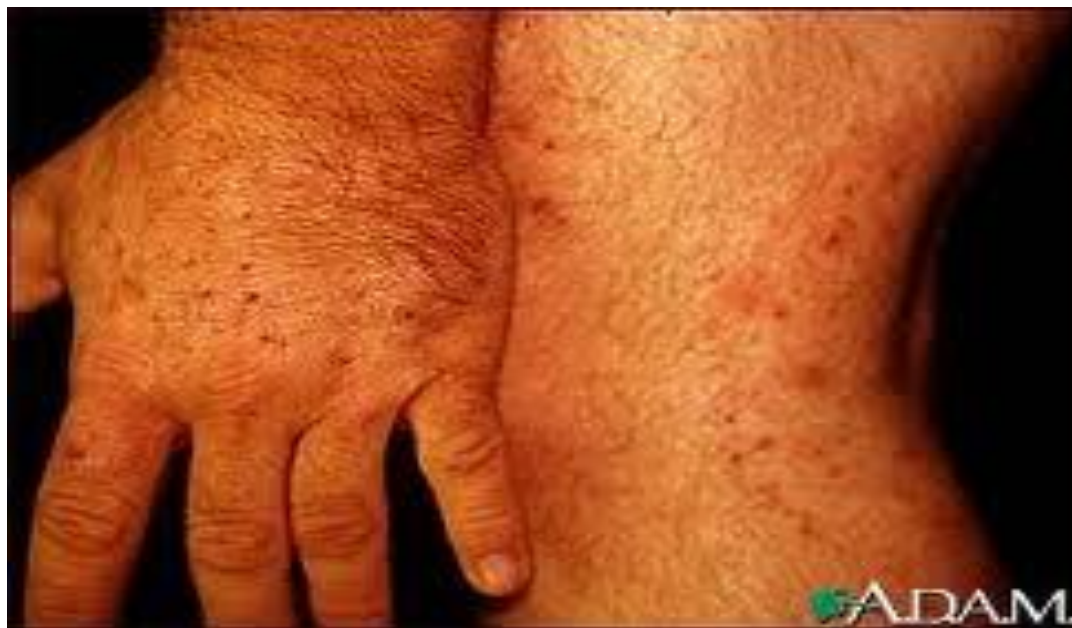
کچلی دست (Tinea manus)

تعریف:

عارضه درماتوفیتی دست به ویژه **ضایعات پشت دست** میباشد و همانند کچلی بدن می باشد. به **ضایعات بین انگشتی** و **سطوح کف دست** هم کچلی دست اطلاق می شوند.

این بیماری با کچلی پا در ارتباط بوده و ارگانیزم های مسبب یکسان دارند.



TINEA MANUUM

DIFFUSE HYPERKERATOSIS (PALM & FINGERS

CRECENTIC EXFOLIATING

VESICULAR

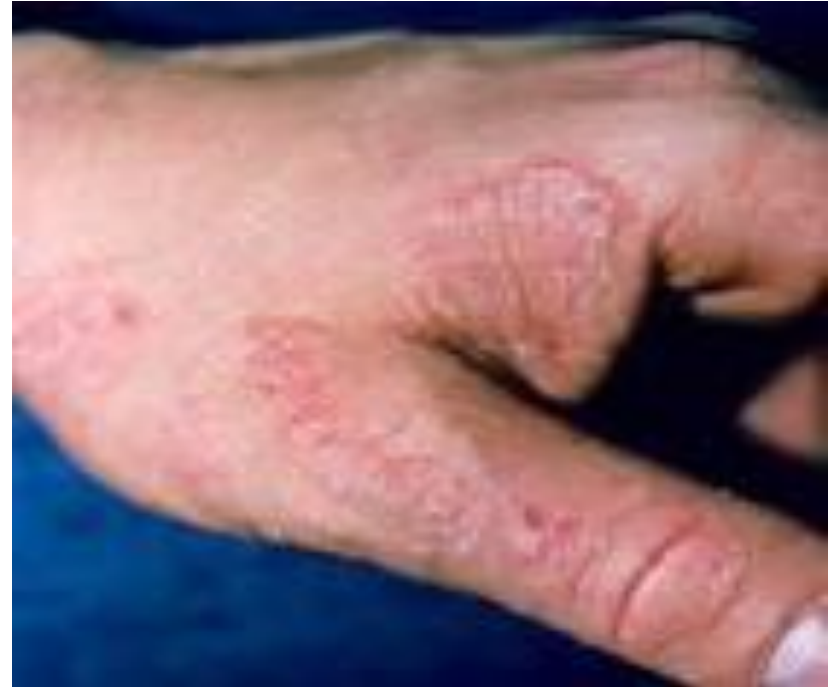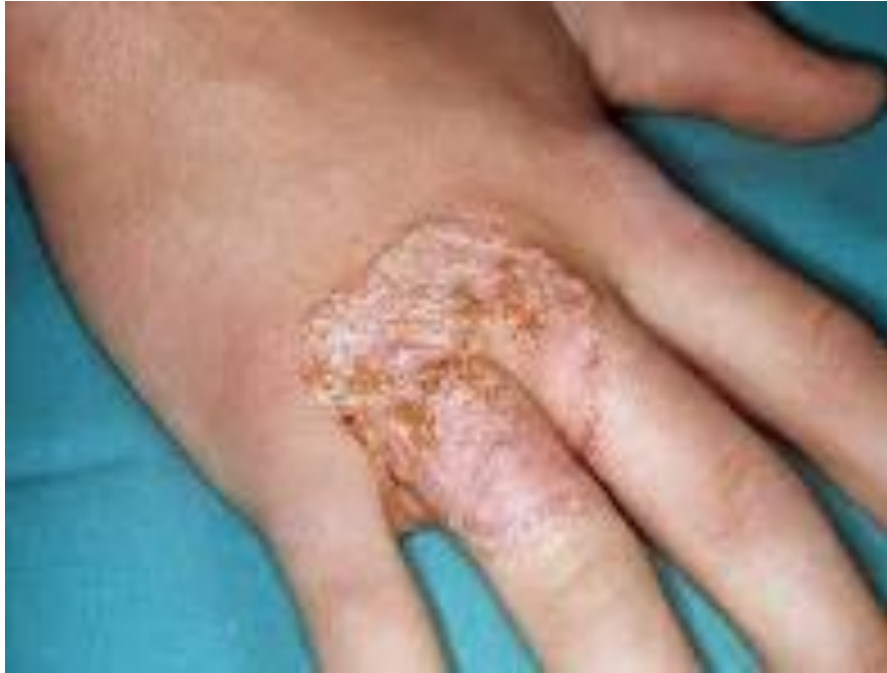DISCRETE, RED PAPULAR & FOLICULAR PATCHES

ERYTHEMATOUS SCALY SHEETS



عوامل مستعد کننده:

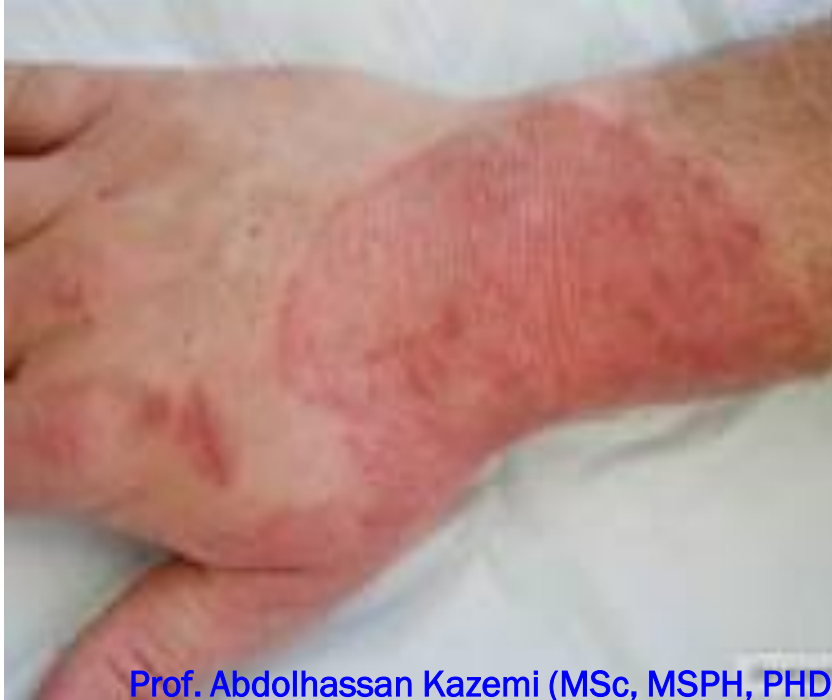کارهای دستی، تعریق زیاد، وجود واکنش های التهابی مانند آگزمای تماسی و استفاده از صابون های قلیایی عوامل مستعدکننده ابتلاء به کچلی دست هستند



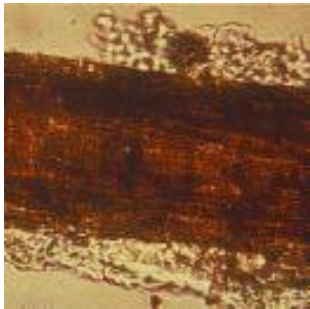
اشکال بالینی:

هیپرکراتوز منتشر دست و انگشتان، که شایعترین بوده و اغلب یکطرفه ضایعات پوسته دار مشابه کچلی پا ضایعات وزیکول دار که بیشتر به علت تریکوفایتون منتاگروفایتس ایجاد می شود . اشکال پاپولر و فولیکولار قرمز ایجاد لکه های پوسته پوسته قرمز در سطوح پشتی دست دو شکل آخر بیماری **تریکوفایتون روبروم** ایجاد می گردد

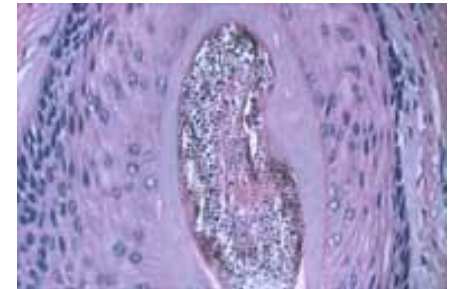
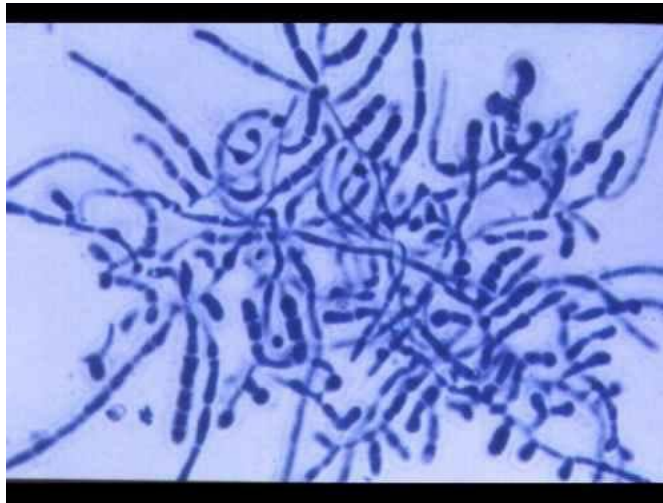
ضایعات کچلی دست اغلب **یکطرفه** و **غیر قرینه** هستند



Tinea capitis (scalp ringworm) is an infection of the scalp skin and hair caused by fungi (dermatophytes)

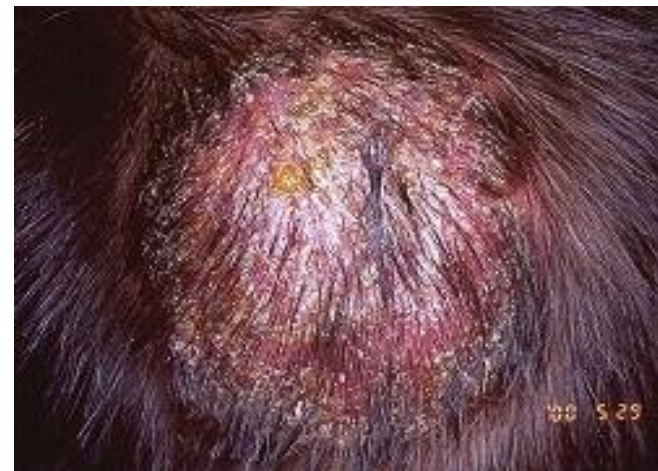
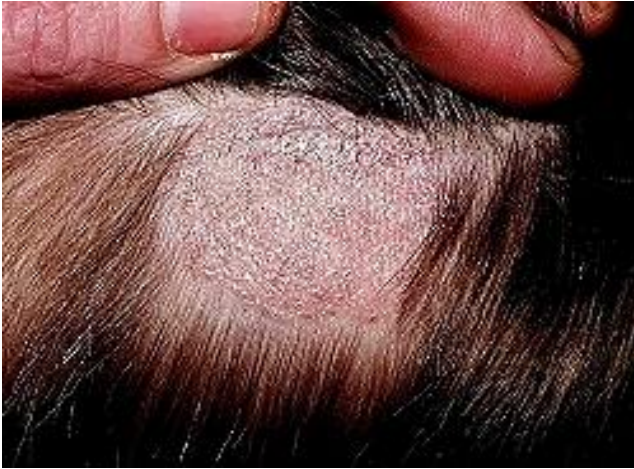
ectothrix



endothrix

The clinical hallmark is single or multiple patches of hair loss, sometimes with a “black dot” pattern, which may be accompanied by signs of inflammation such as scaling, pustules and itching.



Tinea capitis is very contagious and can be transmitted by people, animals or objects carrying the fungus



Subcutaneous mycoses

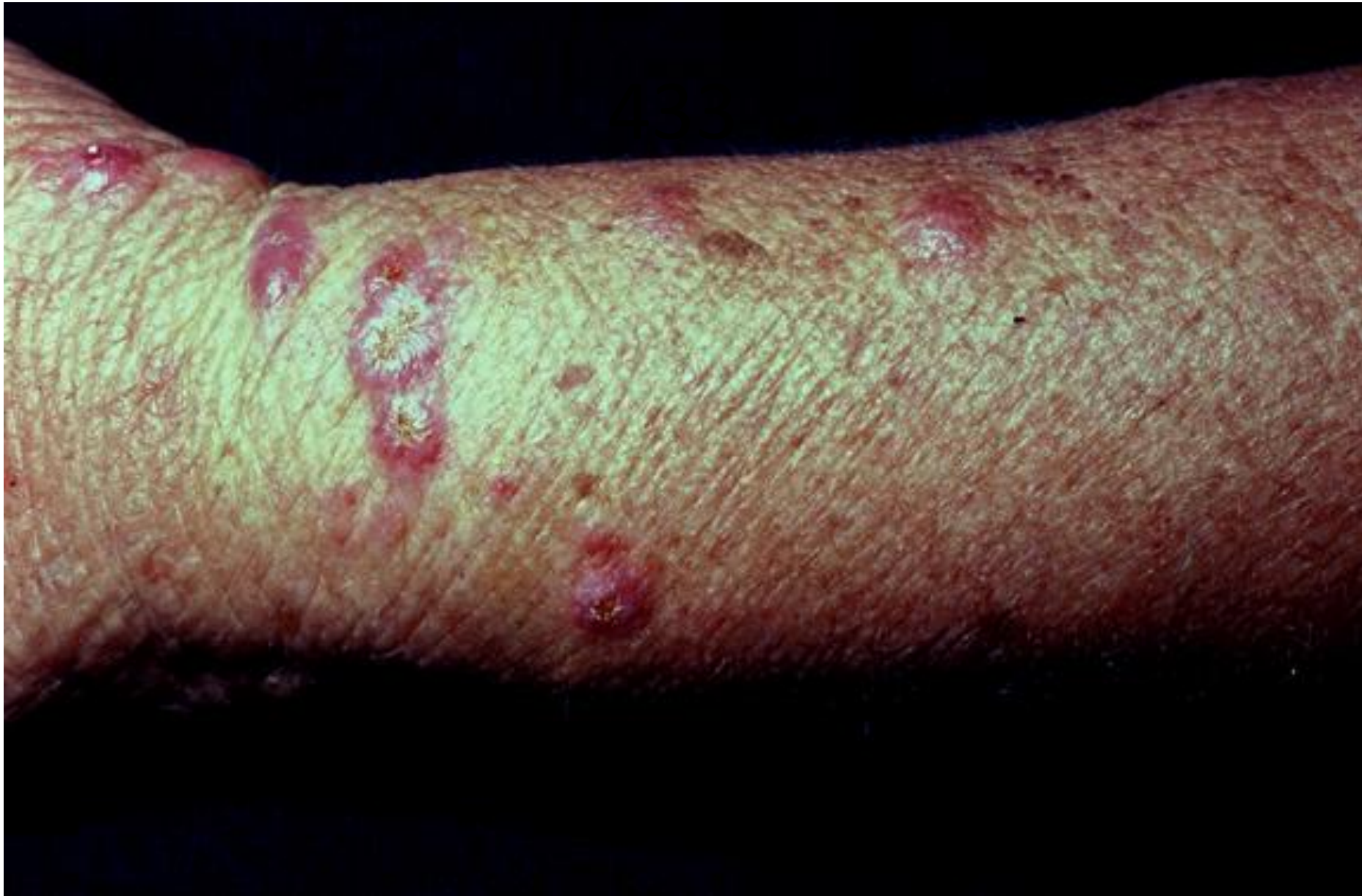Subcutaneous mycoses involve the dermis, subcutaneous tissues, muscle and fascia. These infections are chronic and can be initiated by piercing trauma to the skin which allows the fungi to enter. These infections are difficult to treat and may require surgical interventions such as debridement.

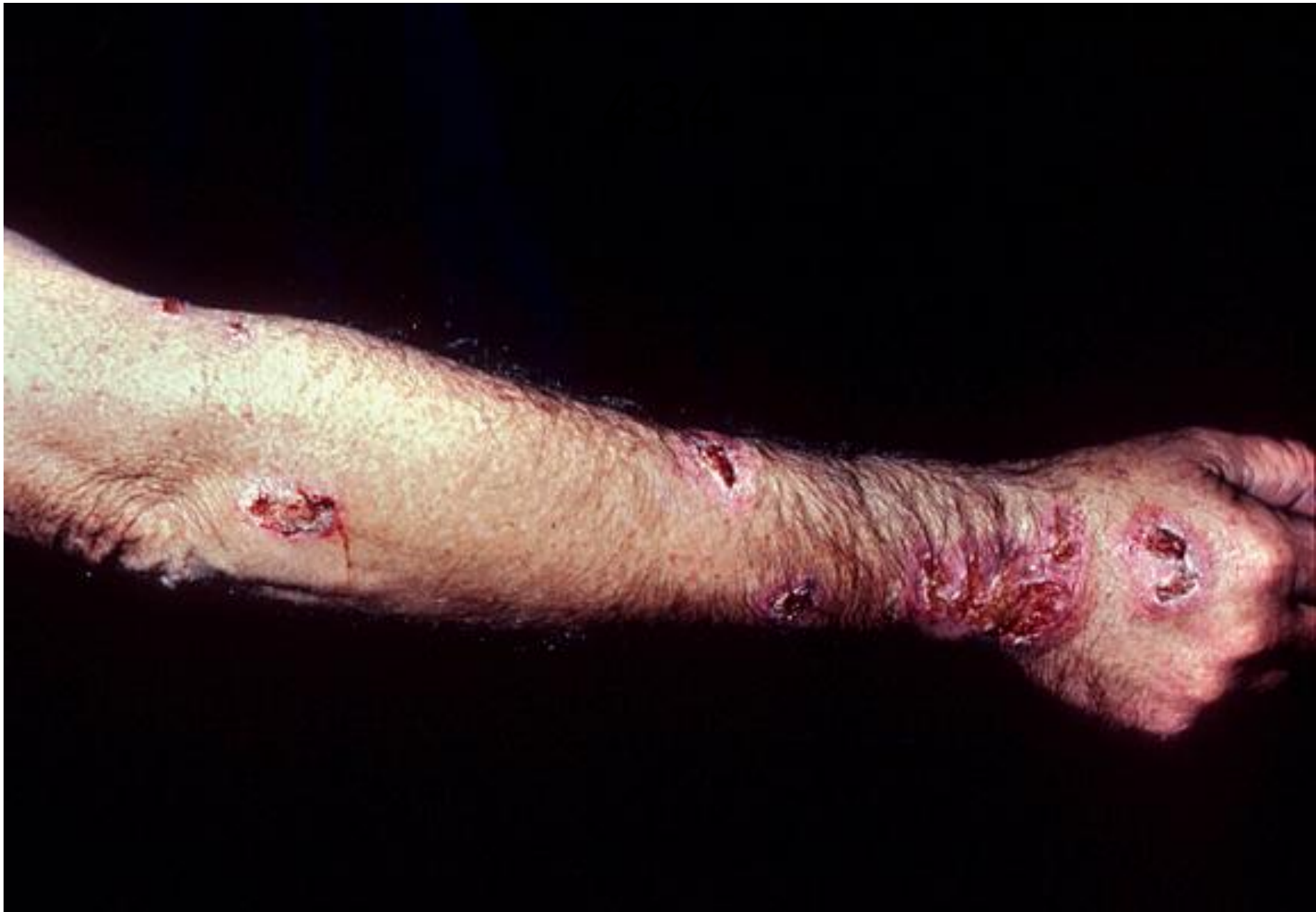Sporotrichosis.

Primarily a chronic mycotic infection of the cutaneous or subcutaneous tissues and adjacent lymphatics characterized by nodular lesions which may suppurate and ulcerate. Infections are caused by the traumatic implantation of the fungus into the skin, or very rarely, by inhalation into the lungs. Secondary spread to articular surfaces, bone and muscle is not infrequent, and the infection may also occasionally involve the central nervous system, lungs or genitourinary tract.

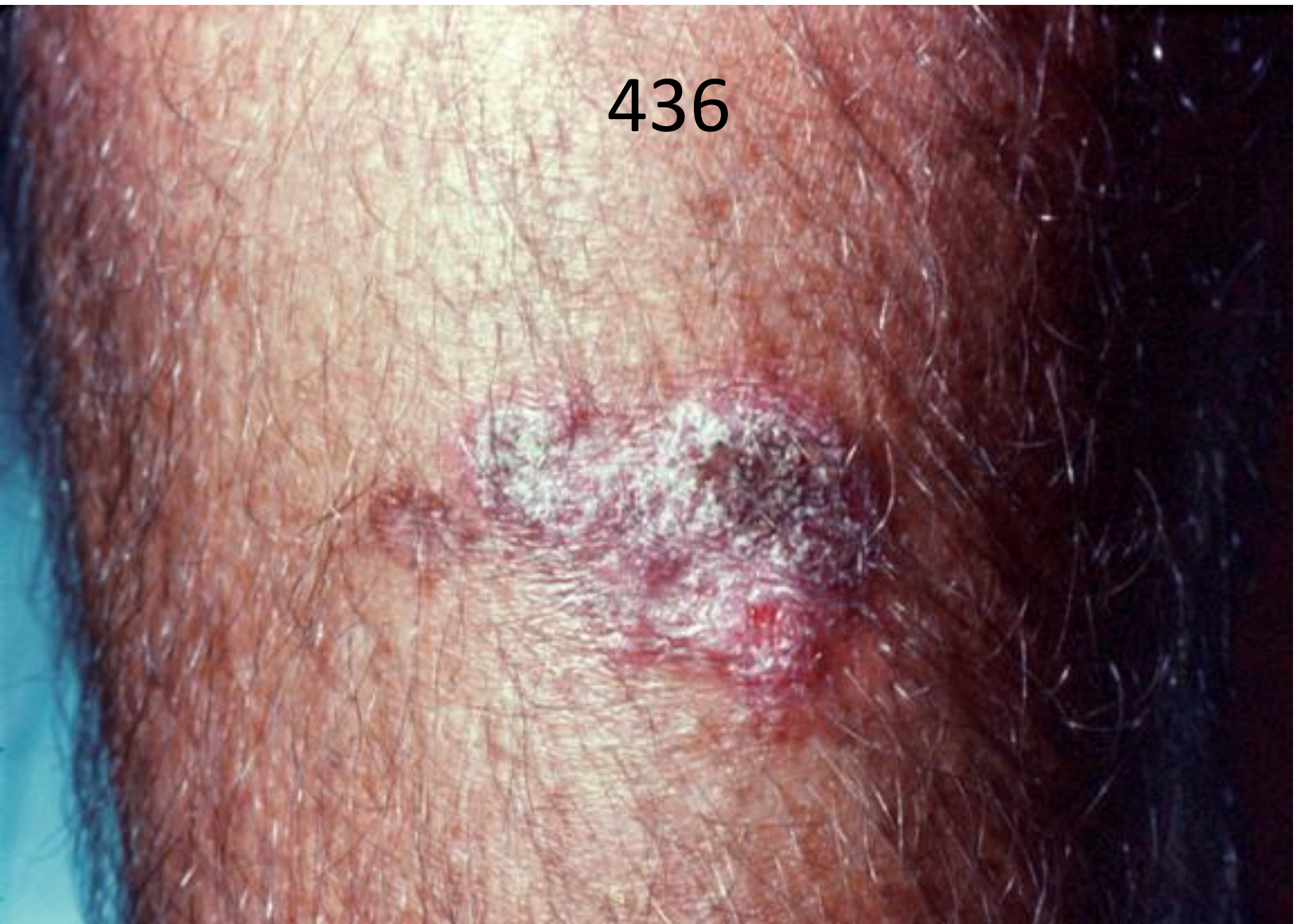
Distribution: World-wide particularly tropical and temperate regions.

Aetiological Agents: *Sporothrix schenckii*, commonly found in soil and on decaying vegetation.

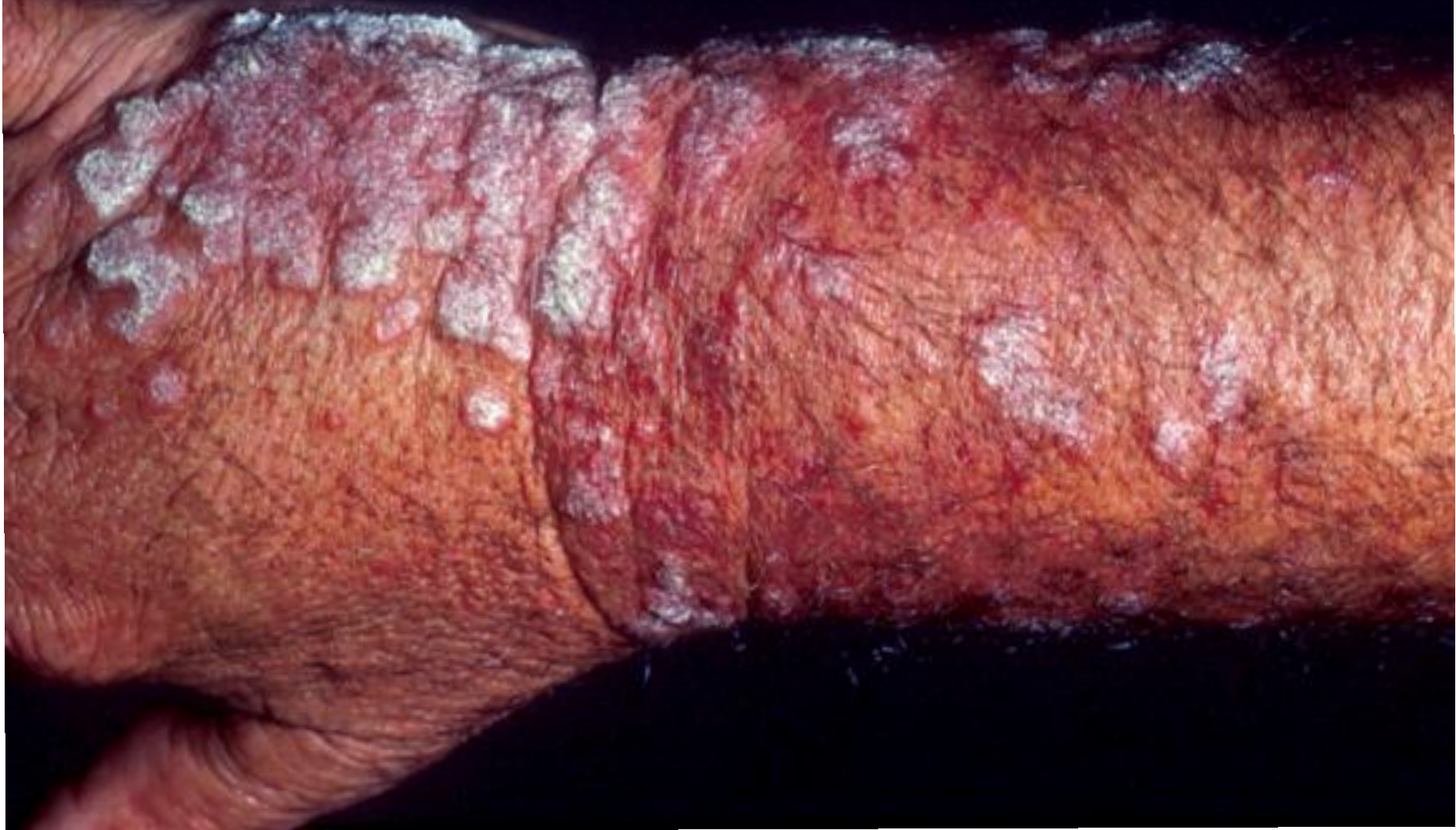

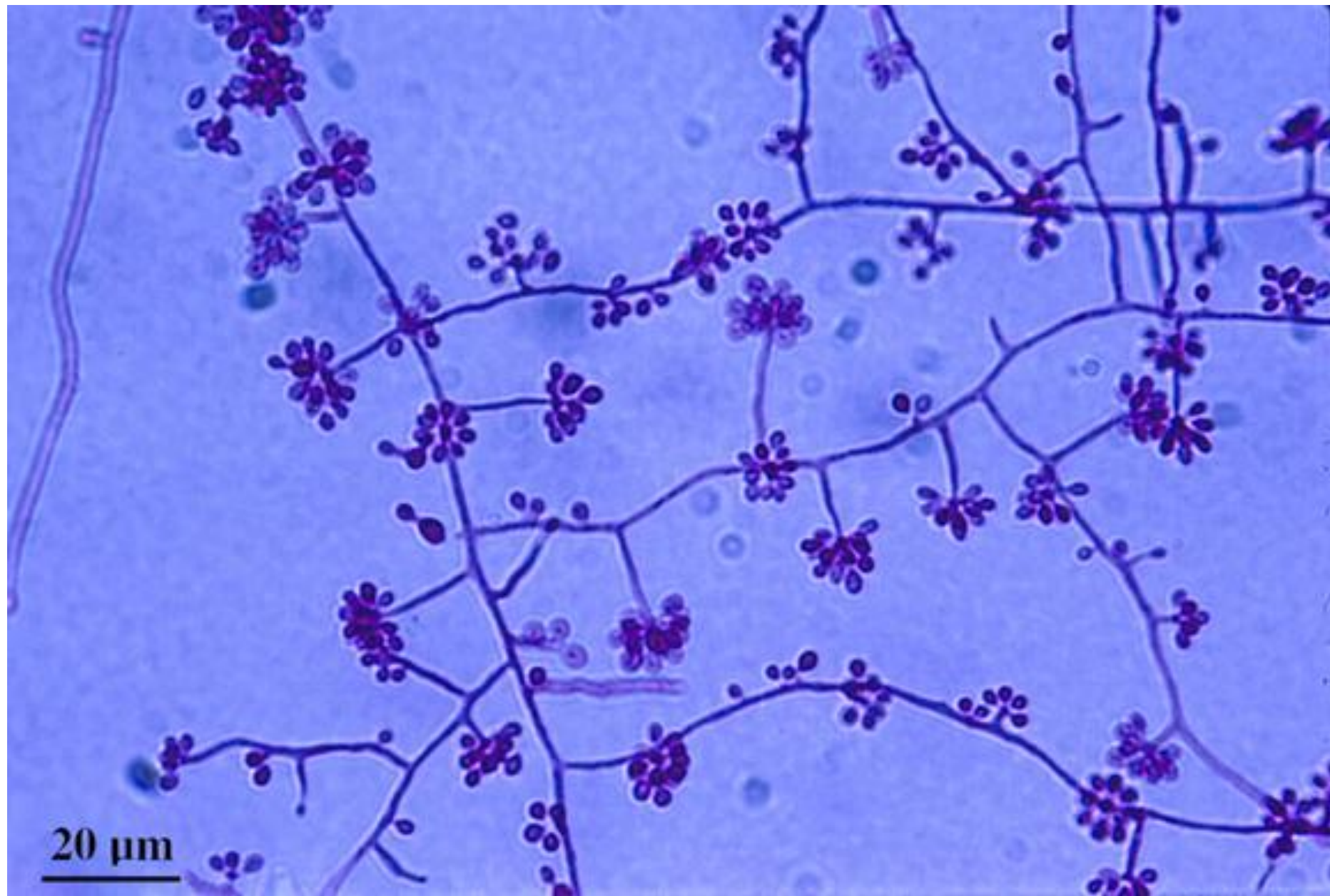


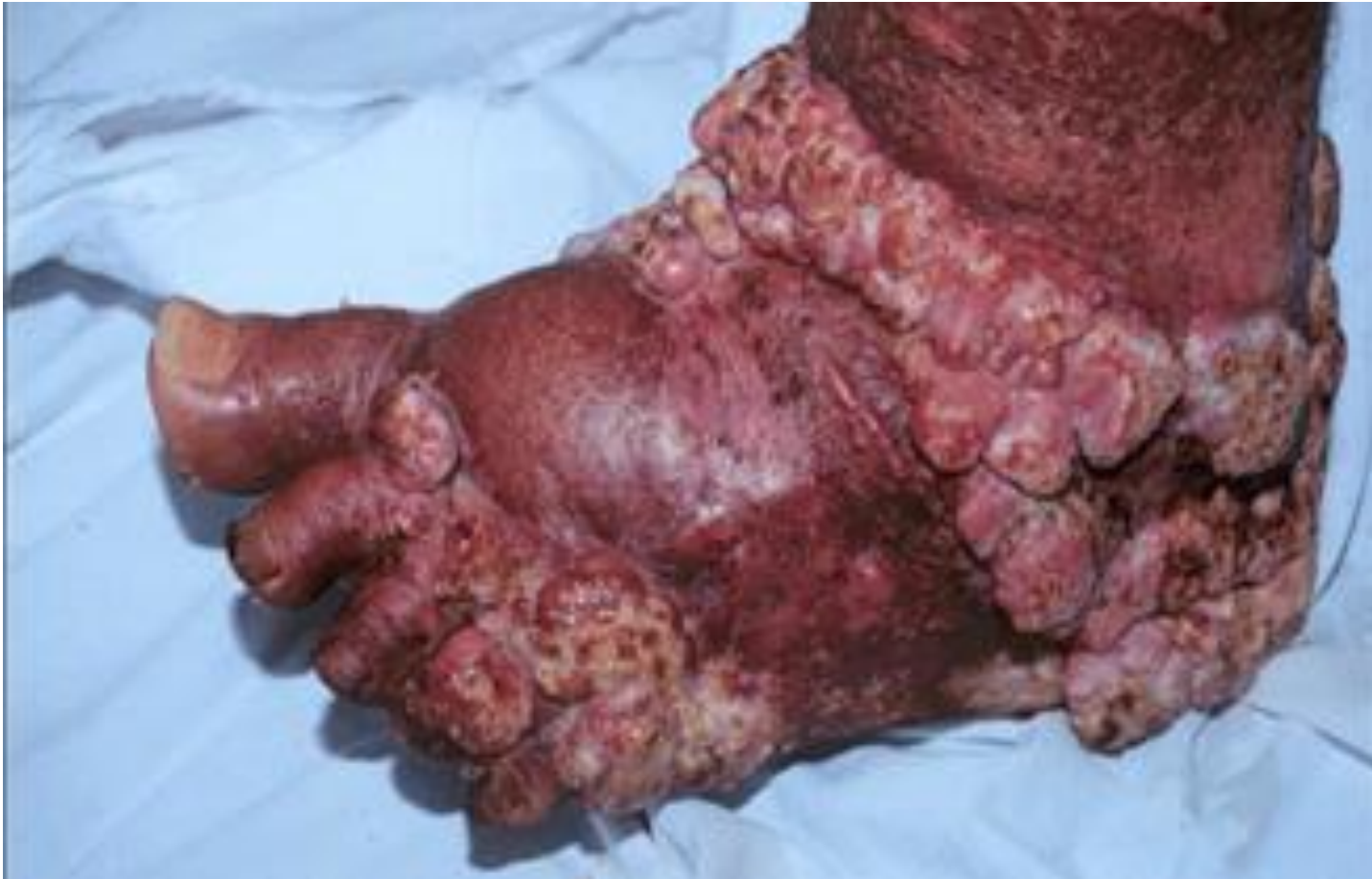436



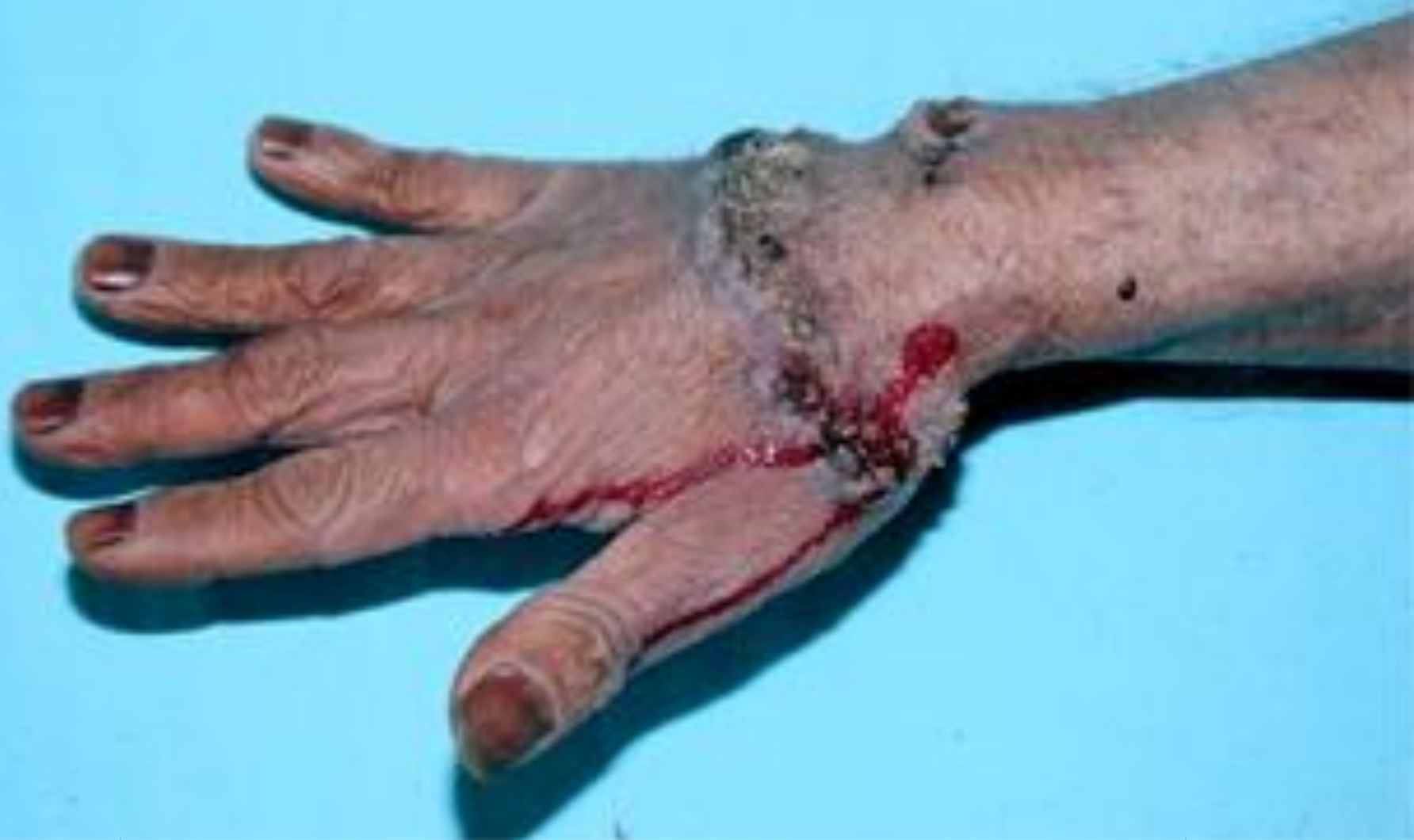437



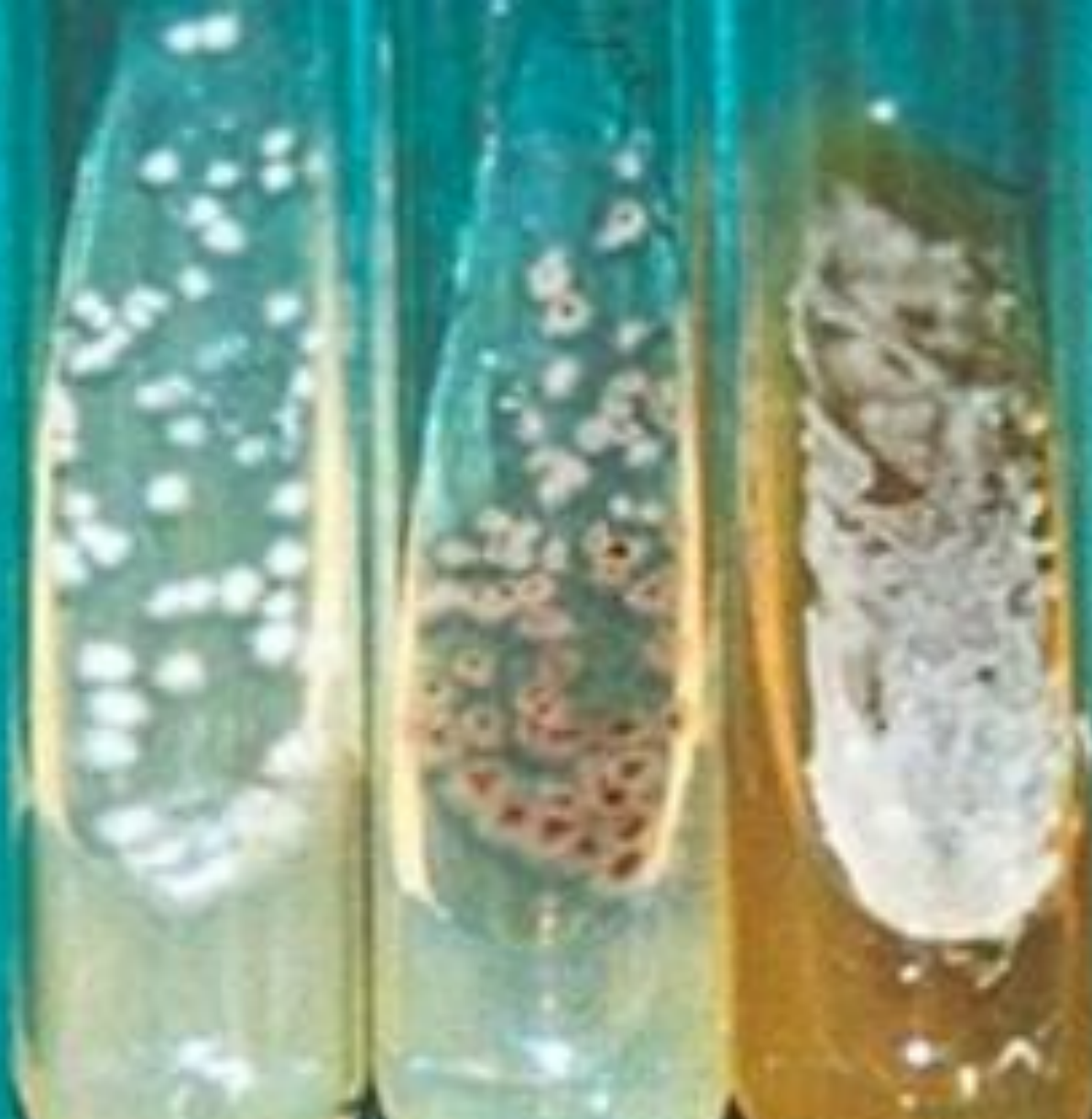



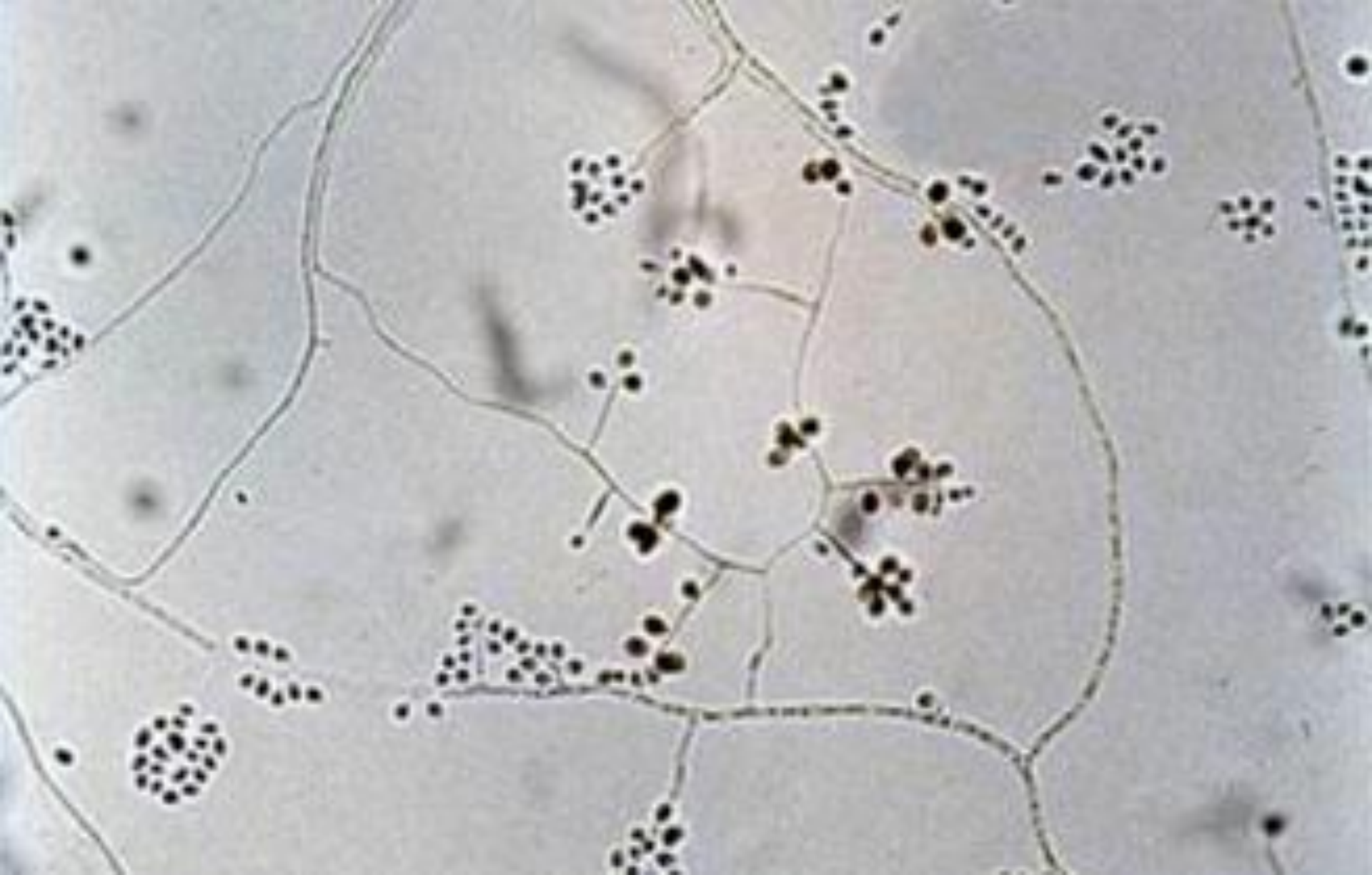Verrucose skin lesions of disseminated sporotrichosis



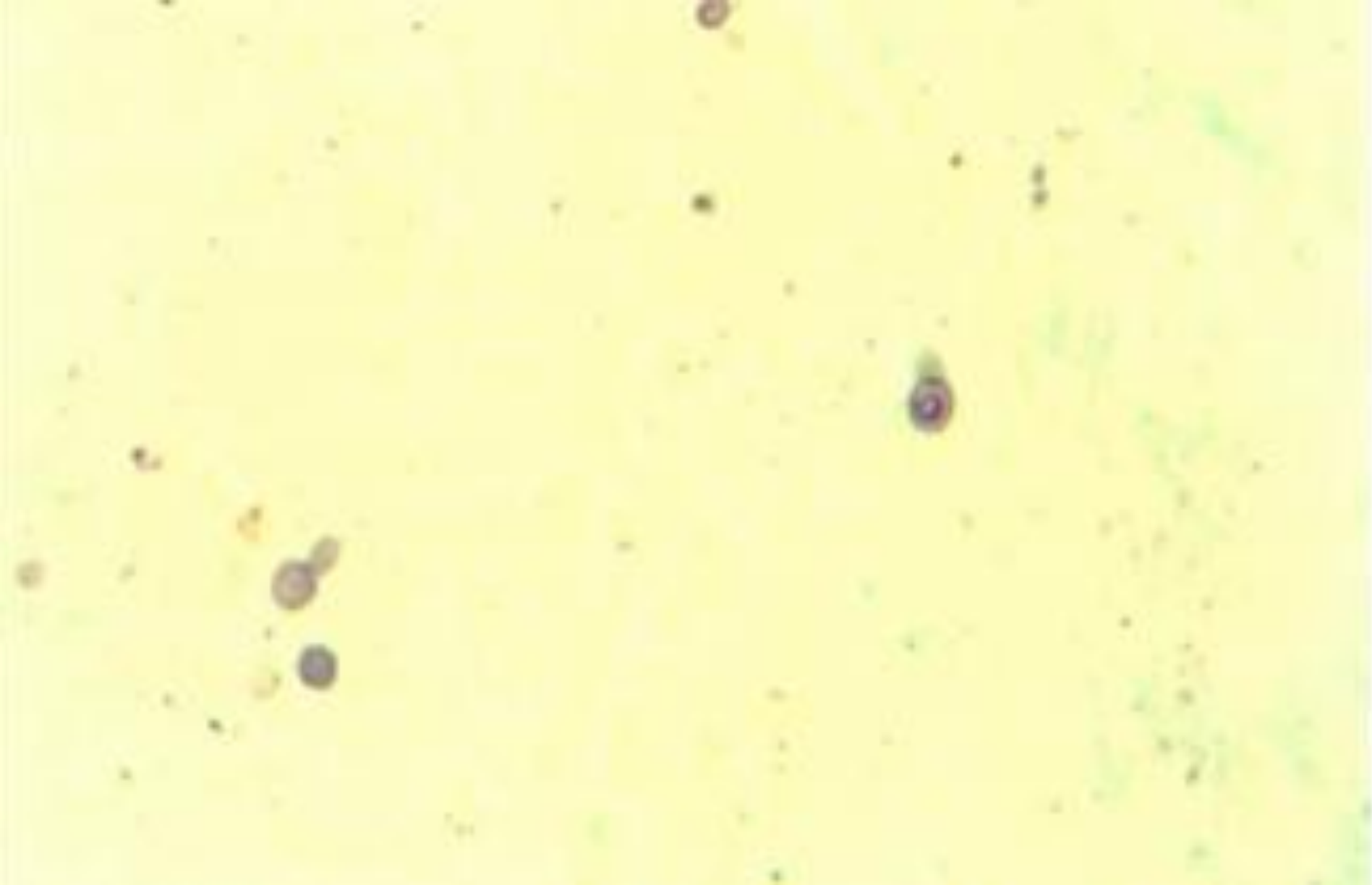
Ulcerating lesions on the left arm



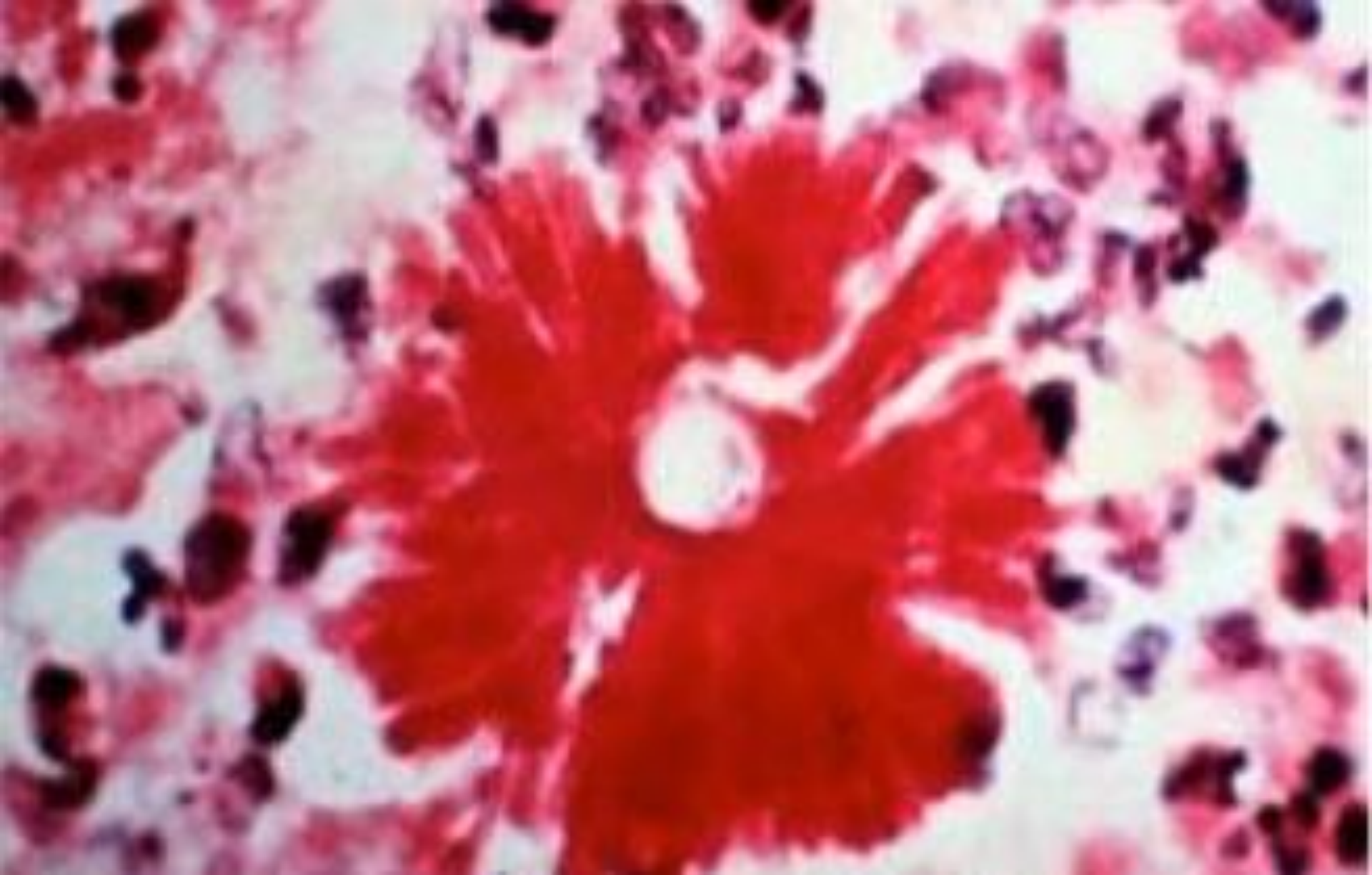
Culture of *Sporothrix schenckii*



Microscopy of *Sporothrix schenckii*

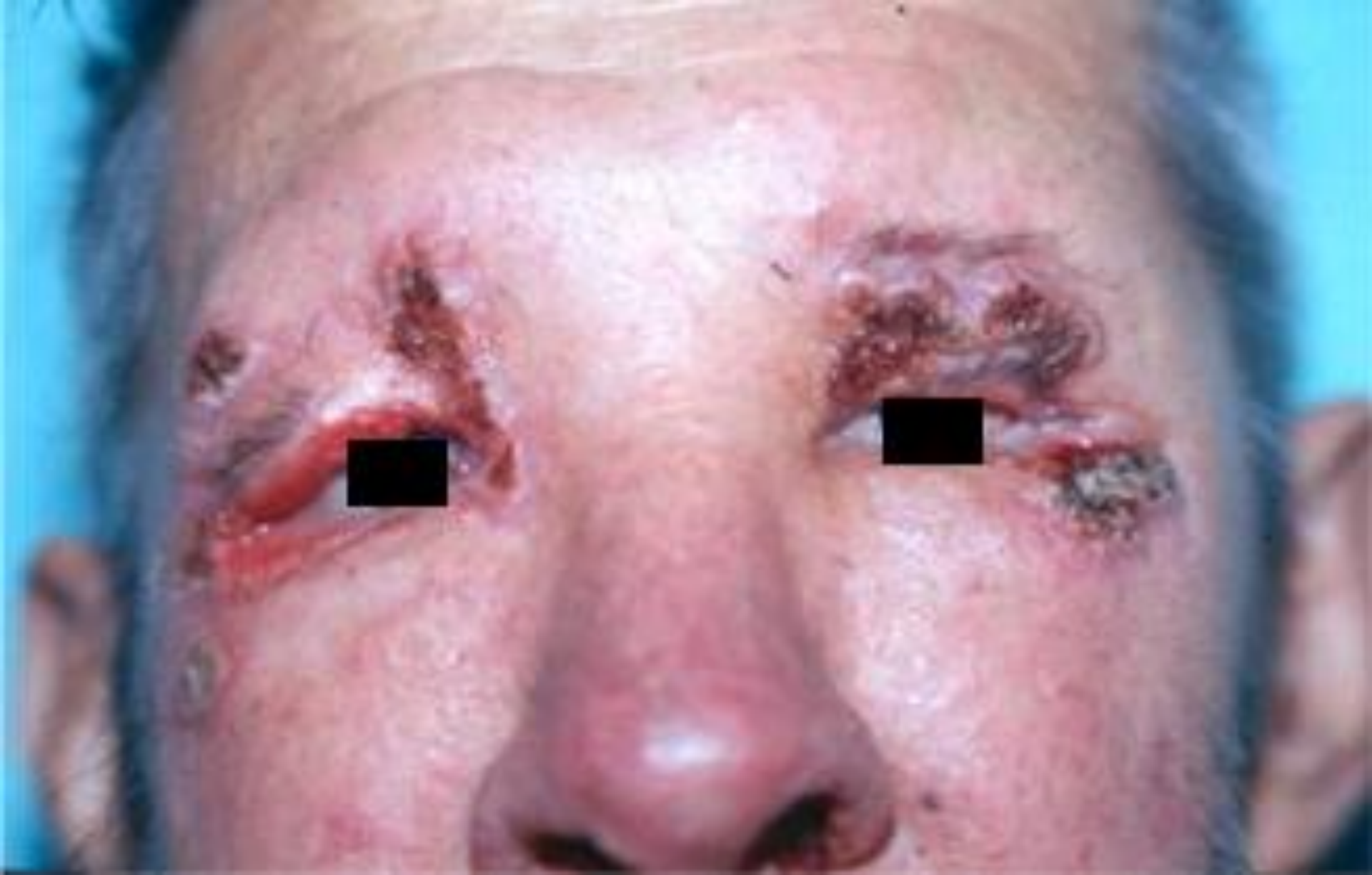

) Budding at narrow base (Grocott



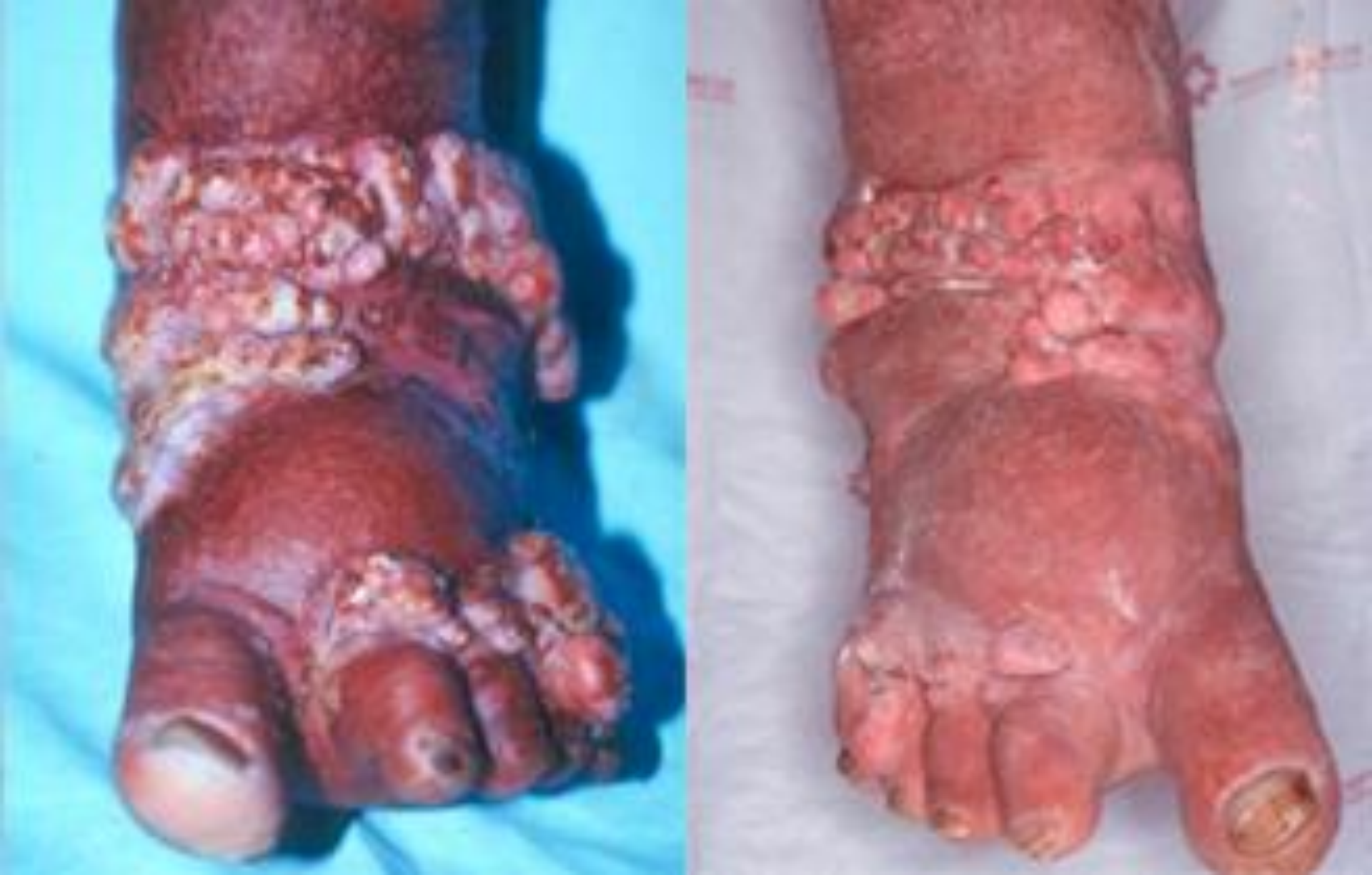Asteroid body in tissue

Prof. Abdolhassan Kazemi (MSc, MSPH, PHD & fellowship). School of Medicine. Tabriz Uni. of Med. SCI.



Verrucose lesions at the eyes

Prof. Abdolhassan Kazemi (MSc, MSPH, PHD & fellowship). School of Medicine, Tabriz Uni. of Med. SCI.



Reduction of foot lesions under therapy

Mycetoma.

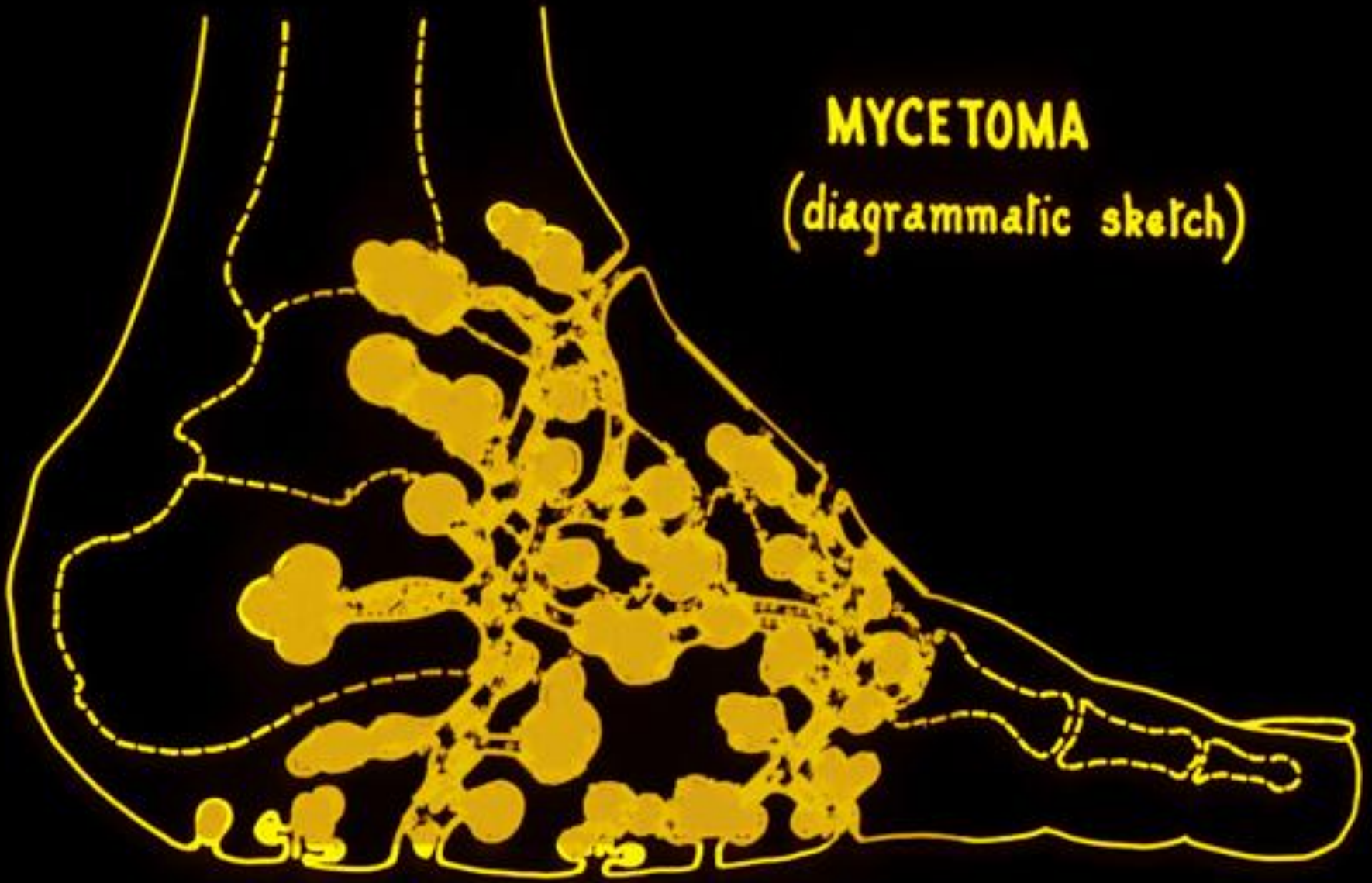
A mycotic infection of humans and animals caused by a number of different fungi and actinomycetes characterized by draining sinuses, granules and tumefaction. The disease results from the traumatic implantation of the aetiologic agent and usually involves the cutaneous and subcutaneous tissue, fascia and bone of the foot or hand. Sinuses discharge serosanguinous fluid containing the granules which vary in size, colour and degree of hardness, depending on the aetiologic species, and are the hallmark of mycetoma.

Distribution: World-wide but most common in bare-footed populations living in tropical or subtropical regions.

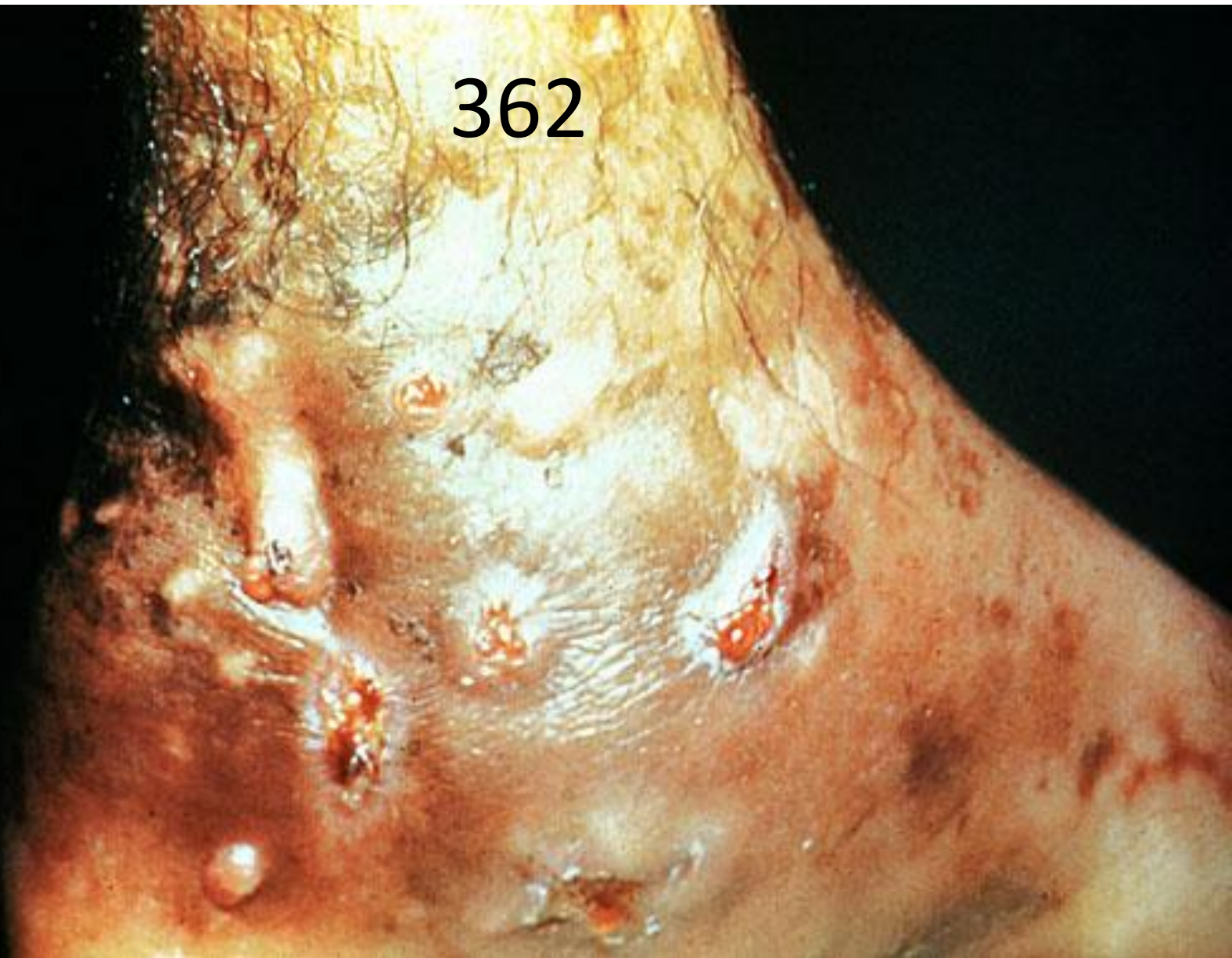Aetiological Agents: Actinomycotic mycetoma:- *Nocardia*, *Actinomadura* and *Streptomyces*. Eumycotic mycetoma: - *Madurella*, *Acremonium*, *Pseudallescheria*, *Exophiala*, *Leptosphaeria*, *Curvularia*, *Fusarium*, *Aspergillus* etc.

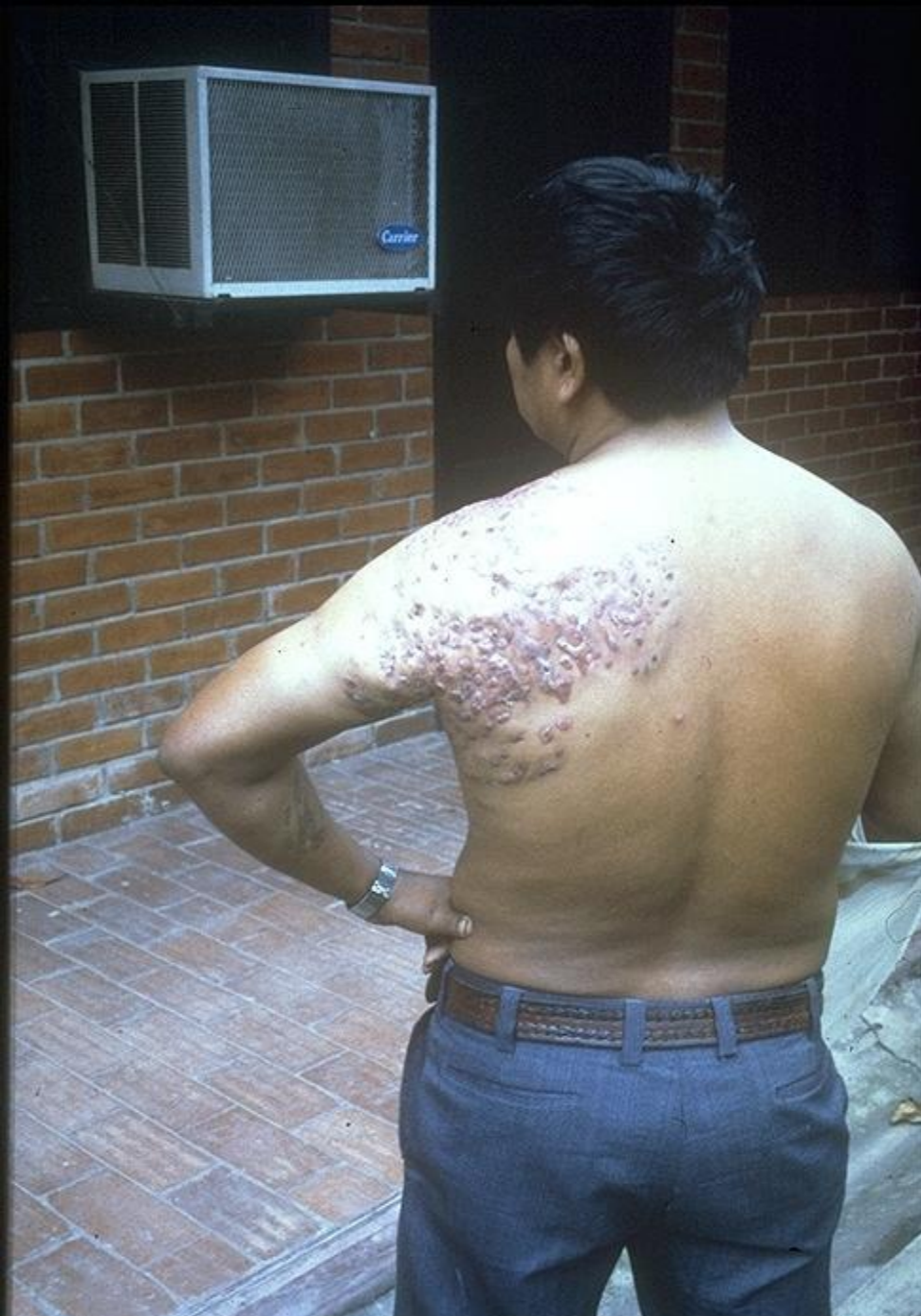
MYCETOMA

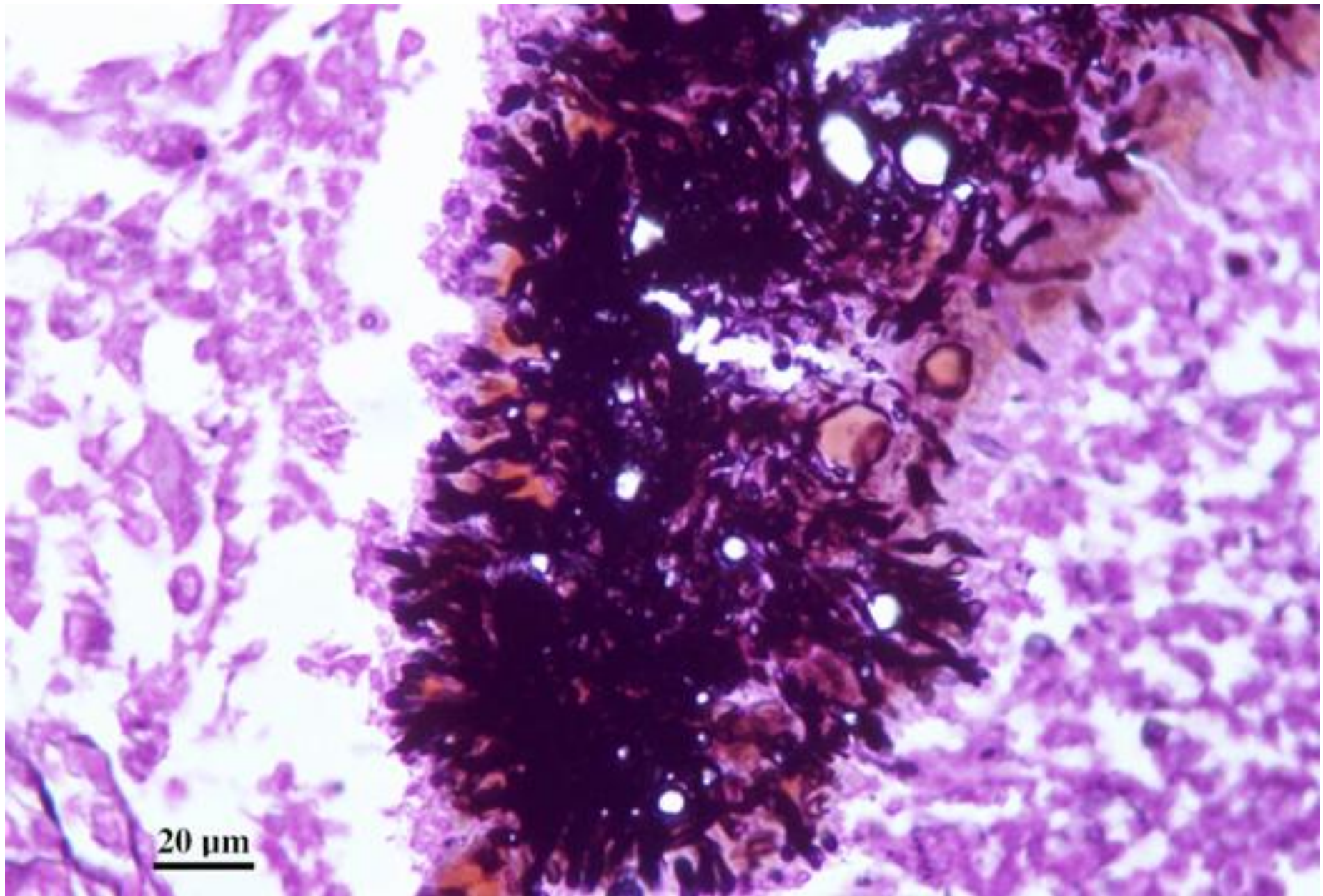
(diagrammatic sketch)



362







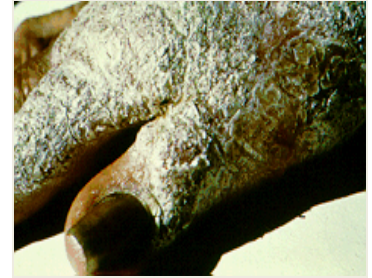Chromoblastomycosis=chromomycosis

Clinical: the lesion is hyperkeratosis, verrucous, pendeculus, violaceous, cauliflower, initially ulcerative, autochthonous spread

Affected sites extremities, mainly feet and legs

Etiology:


Dematiaceous imperfect mold fungi in woods and woody plants. *Phialophora verrucosa*, *Fonsecaea pedrosoi*, *Exophiala*, *cladosporium*



Laboratory diagnosis:

Specimens, biopsy tissue

Direct microscopic examination:10 % KoH and smear : brown cell with septa, brown muriform cells=(sclerotic bodies)



Culture on SDA and mycobiotic very slow growing dematiaceous fungi

Rhinosporidiosis

Clinical: Mucocutaenous fungal infection

Sites: nasal, oral, (palate, epiglottis), conjunctiva

Lesion: polyps, papilomas, warts-like lesion

More seen in communities near swamps

Etiology:

Rhinosporidium seebri

Obligatory parasitic fungus

Believed to be chytridiomycetes (div. mastigo), doesn't grow on artificial media but has been grown in tissue culture

Laboratory diagnosis: specimens, biopsy tissue

Direct microscopy: stained section or smears KOH, will show spherules with endospores

Culture on SDA will be negative

Management: cryosurgical excision of lesion-relapse common

Prof. Abdolhassan Kazemi (MSc, MSPH, PHD & fellowship). School of Medicine. Tabriz Uni. of Med. SCI.

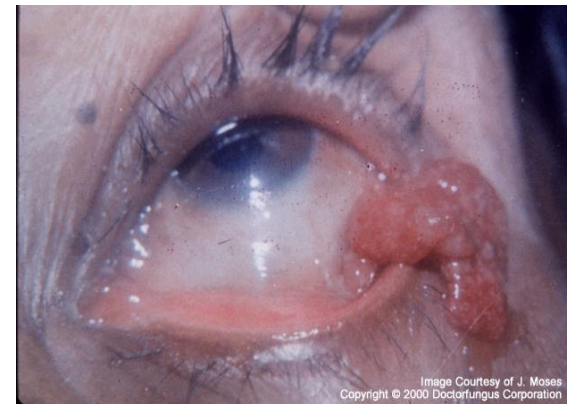

Image Courtesy of J. Moses
Copyright © 2000 Doctorfungus Corporation

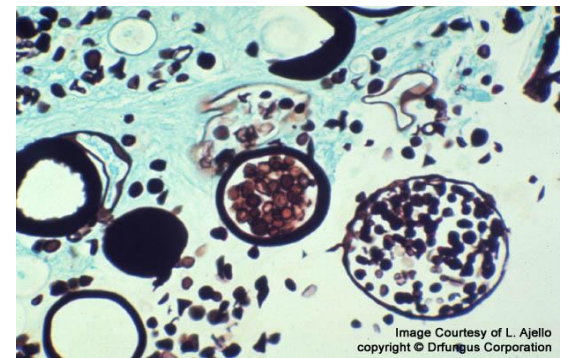

Image Courtesy of L. Ajello
copyright © Drfungus Corporation

Lobomycosis

Clinical

Cutaneous-subcutaneous fungal infection

Lesion: keloidal-verrucoid-nodular

Site: face, ear, arms, legs

Chronic-localized

Etiology:

Lacazia loboi=*Loboa loboi*

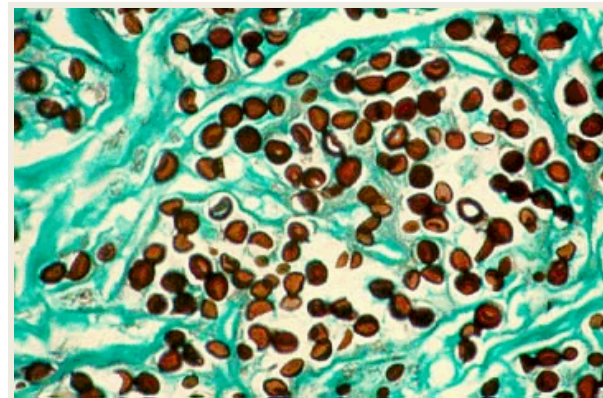
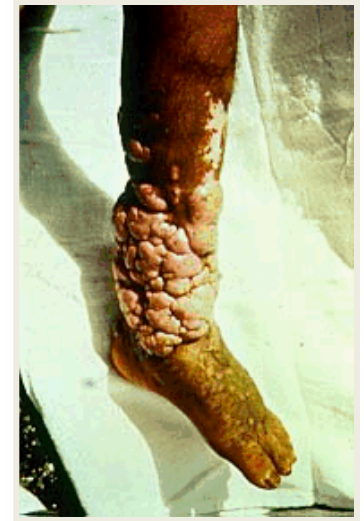Obligately parasitic fungus

Does not grow in culture like SDA media or tissue culture

Laboratory diagnosis: the specimen is biopsy tissue-direct microscopy will show chains of cells

Culture of specimen will be negative

management surgical excision of lesion



Mucormycosis

Mucormycosis

Mucormycosis (previously called zygomycosis) is a serious but rare fungal infection caused by a group of molds called mucormycetes. These molds live throughout the environment.

Mucormycosis mainly affects people who have health problems or take medicines that lower the body's ability to fight germs and sickness.

It most commonly affects the sinuses or the lungs after inhaling fungal spores from the air. It can also occur on the skin after a cut, burn, or other type of skin injury.

موکور میکوزیس

• موکور میکوزیس بیماری حاد و نسبتاً کشنده است که به سرعت توسعه می یابد و به علت قارچهای مختلف راسته موکورال ایجاد می گردد.

• بیماری به اشکال رینوسربرال، ریوی، گاستروانتستینال، جلدی و یا منتشره دیده می شود.

• این عوامل به طور معمول بیماریزا نمی باشند، بیماریهای ناتوان کننده ای چون دیابت بخصوص در مرحله کنترل نشده و اسیدوز، لوسمی، سل، سوختگی و سوء تغذیه زمینه را برای ابتال به بیماری فراهم می سازند.

• این قارچها علاقه خاص در تهاجم به عروق خونی دارند. ضایعات اغلب با واکنشهای نکروزه و چرکی همراه می باشند و تولید گرانولوم شایع نیست.

عوامل بیماری

• ارگانیس‌های عامل بیماری متعلق به راسته ماکورال و رده زیگومیست می باشند مهمترین جنسهای ماکورمیکوز انسان عبارتند از:

- Syncephalastrum
- Mucor
- Absidia
- Rhizopus
- Rhizomucor
- Mortierella

How common is mucormycosis?

Mucormycosis is rare, but the exact number of cases is difficult to determine because no national surveillance exists in the United States. Population-based incidence estimates for mucormycosis were obtained from laboratory surveillance in the San Francisco Bay Area during 1992–1993 and suggested a yearly rate of **1.7 cases per 1 million** population.

Prospective surveillance among 16,808 transplant recipients performed in 23 institutions during 2001–2006 found that mucormycosis was the third most common type of invasive fungal infection in **stem cell transplant recipients** and accounted **for 8% of all invasive fungal infections** (77 mucormycete cases occurred among 983 stem cell transplant recipients who developed any fungal infection). Among solid organ transplant recipients, **mucormycosis accounted for 2% of all invasive fungal infections** (28 mucormycete cases occurred among 1,208 solid organ transplant recipients who developed any fungal infection).

The number of cases varied widely across participating institutions.

Mucormycosis outbreaks

Healthcare providers who are concerned about an unusual number of new cases should contact their state or local public health agency.

Although most cases of mucormycosis are sporadic (not part of an outbreak), outbreaks of mucormycosis have occurred. In healthcare settings, it can be difficult to determine whether mucormycosis is healthcare-associated or whether the infections were acquired somewhere else.

Some examples of sources implicated in healthcare-associated mucormycosis outbreaks include adhesive bandages, wooden tongue depressors, **hospital linens**, negative pressure rooms, water leaks, **poor air filtration, non-sterile medical devices, and building construction.**

Community-onset outbreaks have been associated with trauma sustained during natural disasters.

Deaths due to mucormycosis

Mucormycosis is frequently a life-threatening infection. A review of published mucormycosis cases found an overall all-cause mortality rate of 54%. [8](#)

The mortality rate varied depending on underlying patient condition, type of fungus, and body site affected (for example, the mortality rate was 46% among people with sinus infections, 76% for pulmonary infections, and 96% for disseminated mucormycosis).

Deaths due to mucormycosis

Mucormycosis is frequently a life-threatening infection. A review of published mucormycosis cases found an overall all-cause mortality rate of 54%. [8](#)

The mortality rate varied depending on underlying patient condition, type of fungus, and body site affected (for example, the mortality rate was 46% among people with sinus infections, 76% for pulmonary infections, and 96% for disseminated mucormycosis).

Rhinocerebral mucormycosis

The perfect storm

COVID-19 Resource Center

Breaking news and emerging research on the COVID-19 pandemic.

The combination of COVID-19, corticosteroid therapy and diabetes creates the perfect storm in which mucormycosis takes roots and thrives. Corticosteroids are a life-saving treatment used to reduce the dysregulated immune response observed in patients with COVID-19. However, **they increase the blood sugar level, and fungi enjoy the sugar**, Natarajan said. Hyperglycemia in patients with diabetes creates an even more favorable environment.

“Diabetes affects many people in India and, due to the weakened immune system, predisposes to more severe COVID-19 infection, which is typically treated with corticosteroids. With this combination of dysfunctional immune system — that is, a common denominator of COVID-19 and **diabetes — plus the use of corticosteroids, the risk of mucormycosis increases exponentially,**” Natarajan said.

In addition, COVID-19 damages and weakens the superior respiratory tract and the eye, increasing susceptibility to fungal infection. Another contributing factor is the use of antibiotics, also commonly prescribed in patients with COVID-19 to fight secondary infections, he said.

Symptoms of Mucormycosis

The symptoms of mucormycosis depend on where in the body the fungus is growing. [1,4](#)

Symptoms of **rhinocerebral (sinus and brain) mucormycosis** include:

One-sided facial swelling

Headache

Nasal or sinus congestion

Black lesions on nasal bridge or upper inside of mouth that quickly become more severe
Fever

Disseminated mucormycosis typically occurs in people who are already sick from other medical conditions, so it can be difficult to know which symptoms are related to mucormycosis.

Patients with disseminated infection in the brain can develop mental status changes or coma.

تظاهرات بالینی

- حادثترین عفونت قارچی شناخته شده است.
- بیشتر موارد بیماری در افراد دیابتی کنترل نشده در مرحله اسیدوز، بچه های مبتال به سوء تغذیه، بیماران با سوختگی شدید، افراد مبتال به سرطان و درمان دارویی با داروهای سرکوب کننده سیستم ایمنی و کورتیکواستروئیدی دیده می شود.
- در زایگومایکوزیس ناشی از راسته موکوراتال برخلاف راسته انتموفتوراتال که ضایعات گرانولوماتوزی ایجاد می کنند، التهاب دیده نمی شود.
- بیماری موکورمیکوزیس به اشکال بالینی مختلفی بروز می کند.

تظاهرات بالینی

• اشکال بالینی بیماری در ارتباط با بیماری

زمینه ای است.

فرم رینوسربرال در ارتباط با اسیدوز دیابتی

فرم ریوی در ارتباط با لوسمی و لنفوم [?] فرم

گاسترواینستینال در ارتباط با سوء تغذیه

تشخیص آزمایشگاهی

آزمایش مستقیم:

چون عوامل موکورمیکوزیس در طبیعت شایع می باشند در ترشحات ، خلط و سطح پوست نیز به طور آزاد وجود دارند و اغلب در محیطهای کشت نیز به سرعت رشد می نمایند، لذا انجام آزمایش مستقیم نسبت به کشت در تشخیص بیماری از اهمیت بیشتری برخوردار است.

- در نمونه شفاف شده خلط با محلول هیدروکسید پتاسیم هیفهای منشعب عریض با دیواره ضخیم به قطر 3 تا 25 میکرومتر و گاه تا 30 میکرومتر مشاهده می گردد.
- کشت:

- کلیه عوامل بیماریزا در موکورمیکوزیس در روی محیط S بدون سیکلوهگزیمید به خوبی قادر به رشد هستند.

- کلنی این قارچها رشد بسیار سریع دارد.

- کشت نمونه های بینی، کام و خلط به ندرت مفید است.

Treatment

Early recognition, diagnosis, and prompt administration of appropriate antifungal treatment are important for improving outcomes for patients with mucormycosis. [2](#)

Amphotericin B, posaconazole, and isavuconazole are active against most mucormycetes.

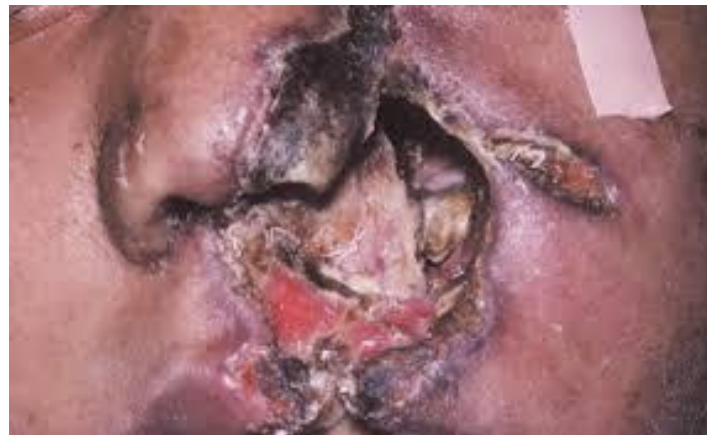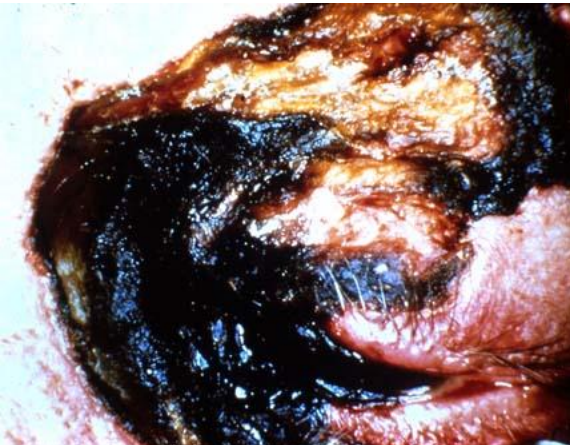
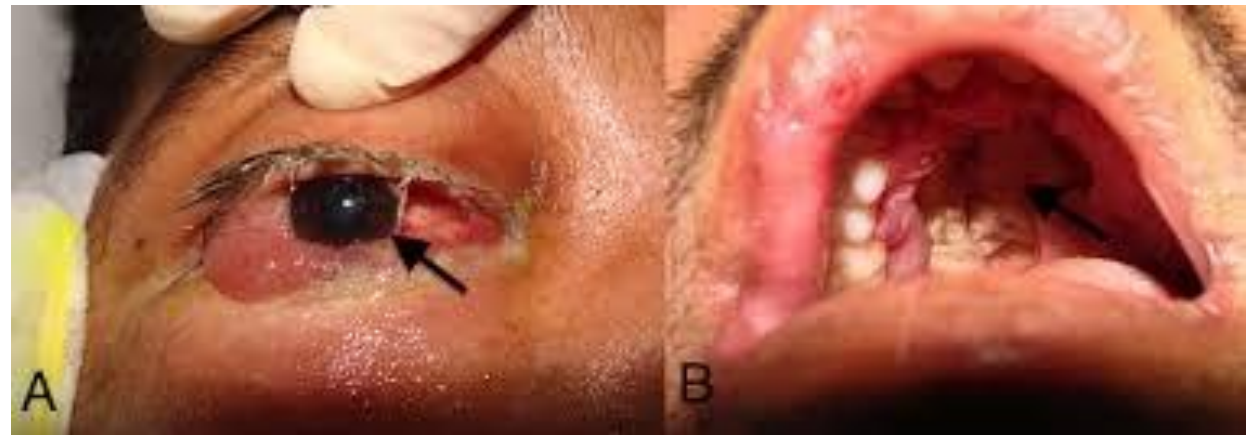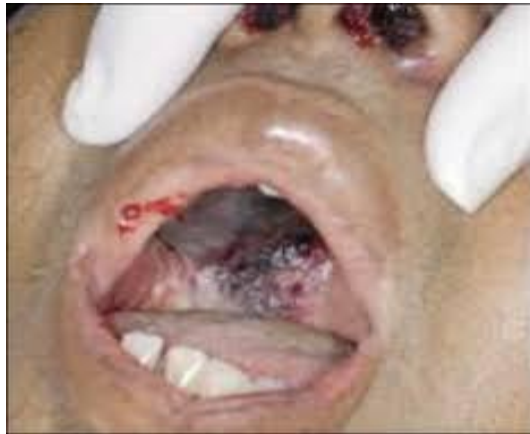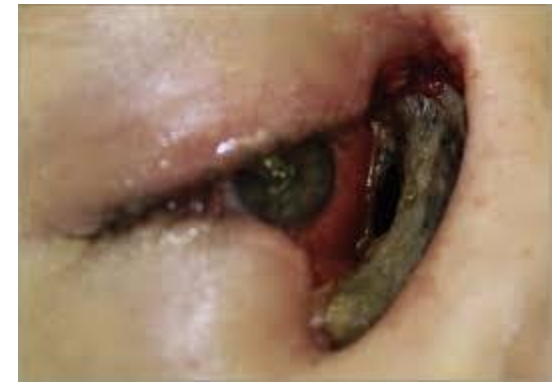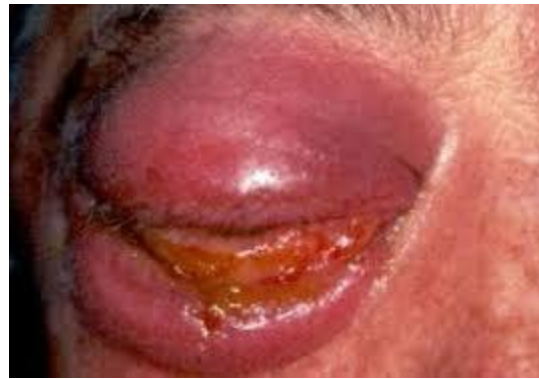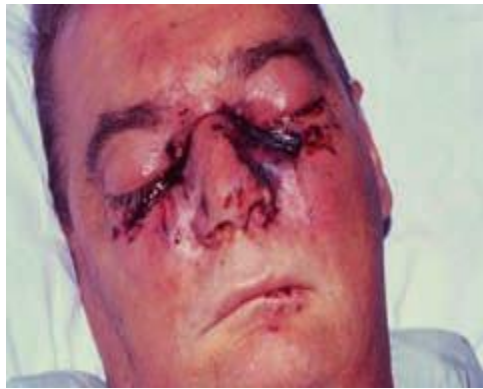Lipid formulations of amphotericin B are often used as first-line treatment.

Medications active against *Aspergillus* such as voriconazole are not active against mucormycetes, and there is some evidence to suggest that pre-exposure to voriconazole may be associated with increased incidence of mucormycosis in some patients. [26,27](#)

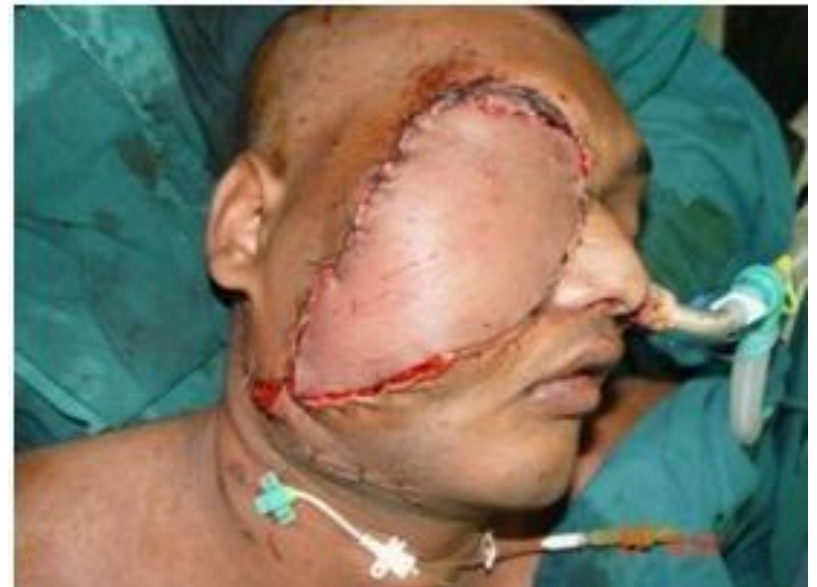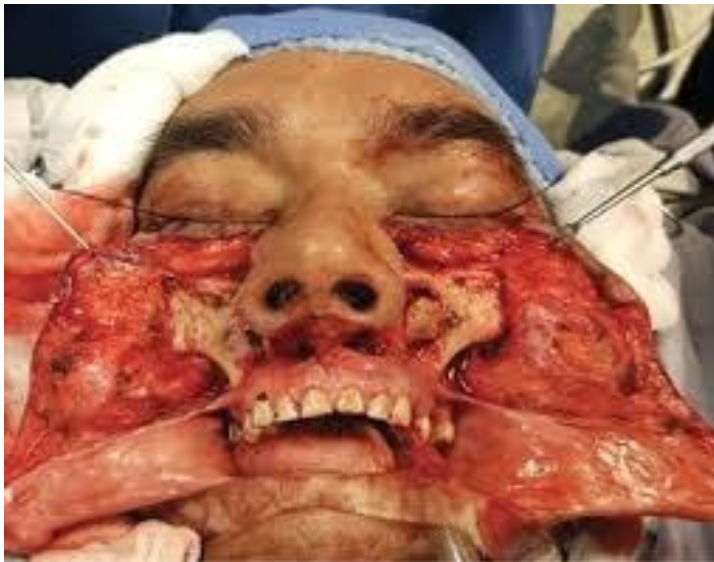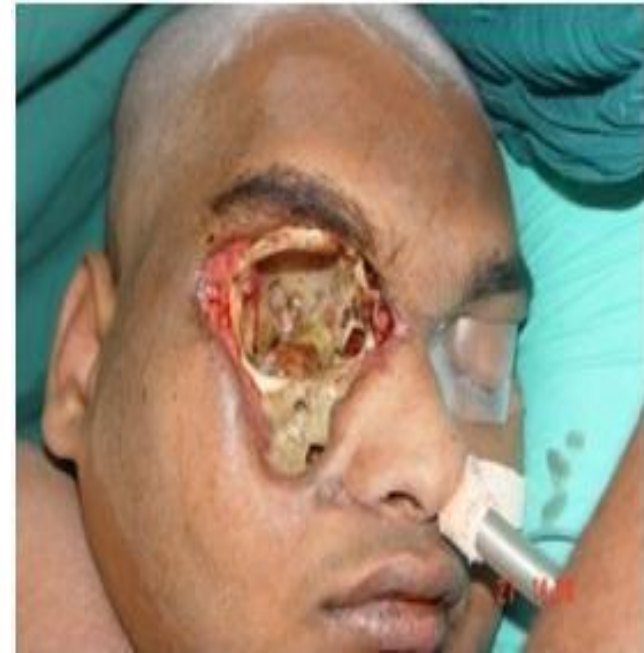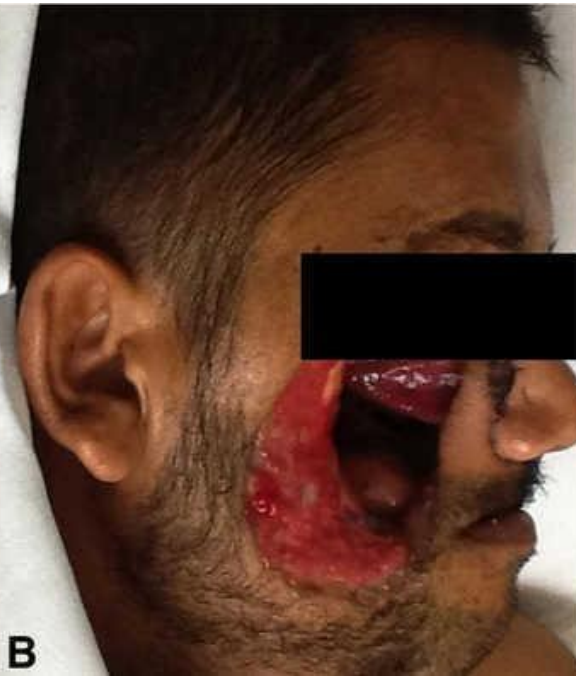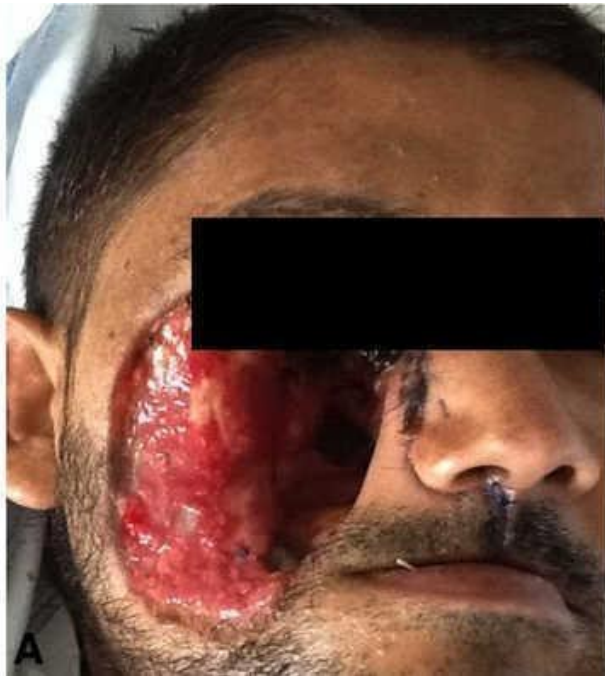In addition, surgical debridement or resection of infected tissue is often necessary, particularly for rhinocerebral, cutaneous, and gastrointestinal infections. [2,4](#) Control of the underlying immunocompromising condition should be attempted when possible. [2](#) The efficacy of other treatments such as hyperbaric oxygen therapy is uncertain but have been useful in certain situations. [28](#)

درمان

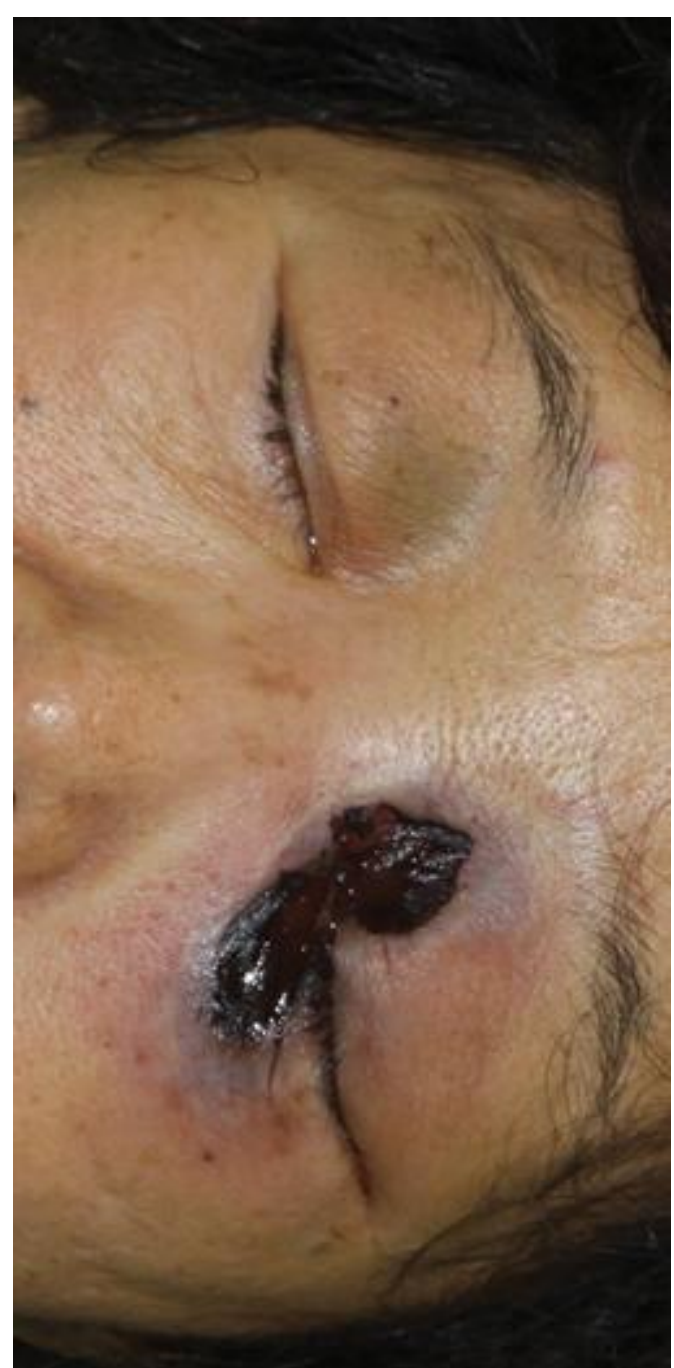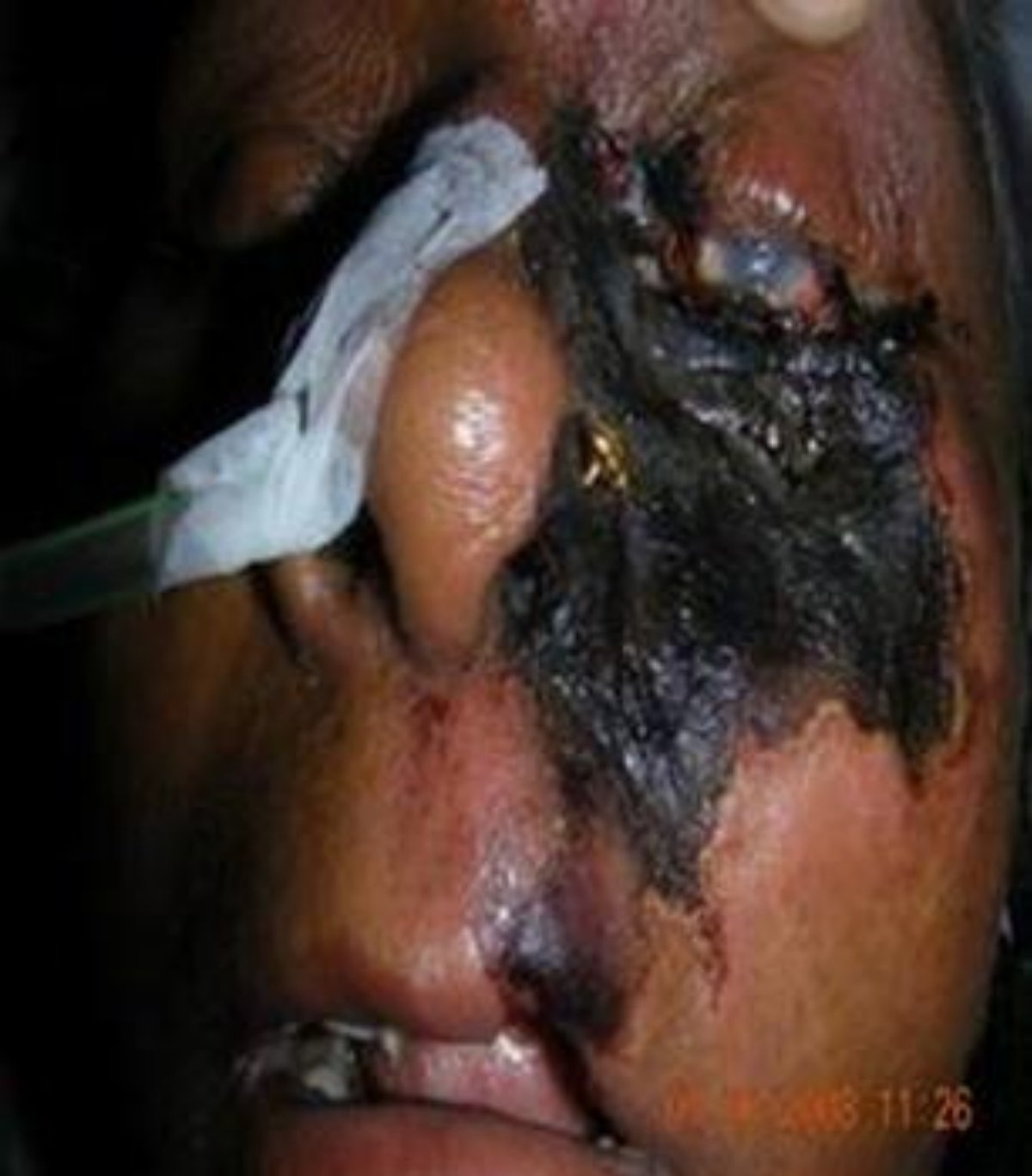- در درمان موکورمیکوزیس کنترل دیابت یا سایر عوامل مساعد کننده بیماری واجد اهمیت فراوان می باشد و در غیر این صورت درمان با داروهای ضدقارچی به تنهایی یا موثر نیست و یا اثر موقت دارد..
- آمفوتریسین B به طور سریع و با حداکثر دوز قابل تحمل در روز از راه تزریق وریدی تجویز می شود.
- جراحی ضایعات نکروتیک در موکورمایکوزیس جلدی یا برداشتن بافت نکروزه عفونی
- ترکیبات آزولی جدید در درمان موکورمیکوزیس چندان موثر نمی باشد

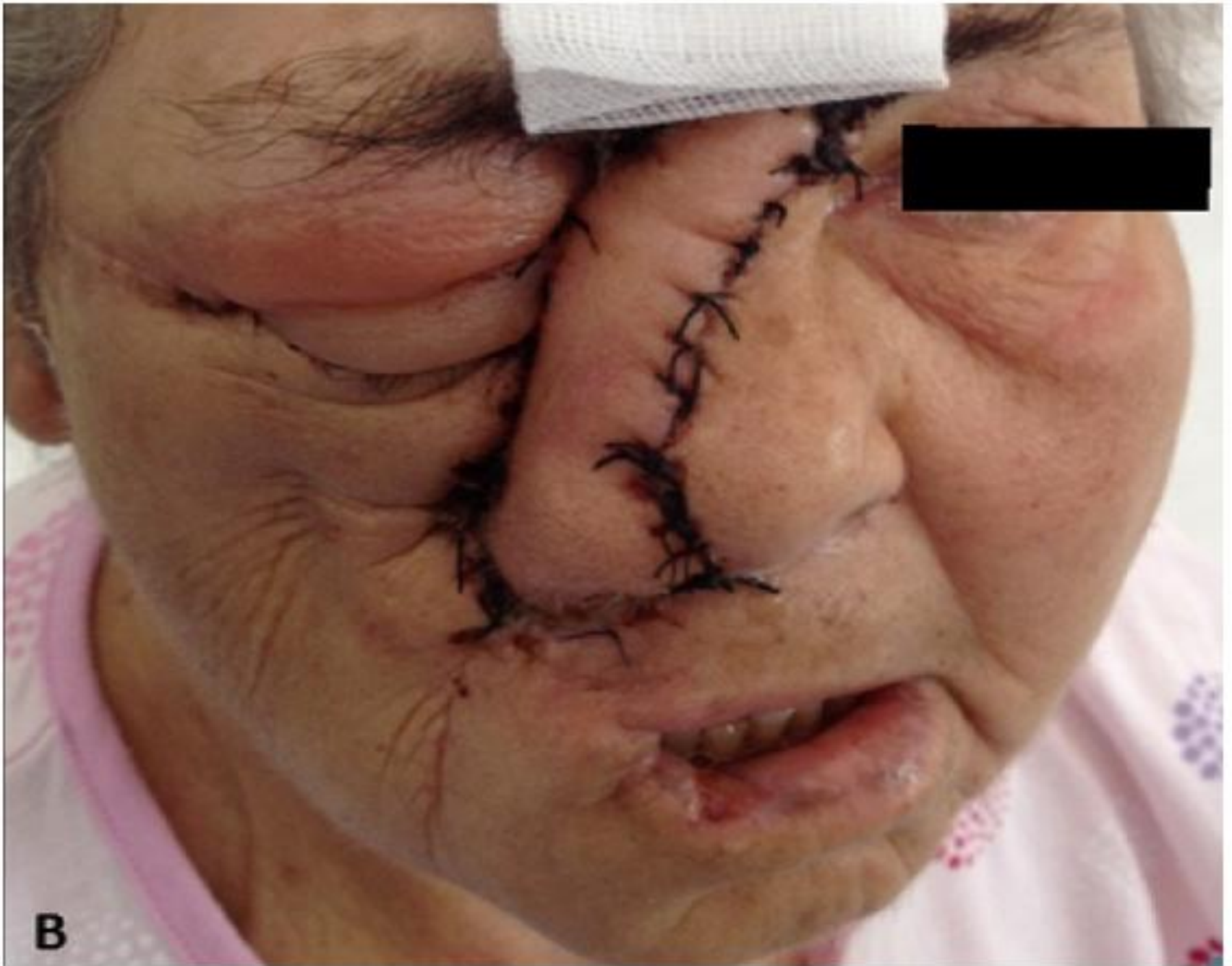

Prof. Abdolhassan Kazemi (MSc, MSPH, PHD & fellowship). School of Medicine. Tabriz Uni. of Med. SCI.



Prof. Abdolhassan Kazemi (MSc, MSPH, PHD & fellowship). School of Medicine. Tabriz Uni. of Med. SCI.





Prof. Abdolhassan Kazemi (MSc, MSPH, PHD & fellowship). School of Medicine. Tabriz Uni. of Med. SCI.



Prof. Abdolhassan Kazemi (MSc, MSPH, PHD & fellowship). School of Medicine. Tabriz Uni. of Med. SCI.

Increased spread of *Candida auris* during COVID-19 pandemic

Candida auris is an emerging fungus that can cause outbreaks of severe infections in healthcare facilities. In the United States, it has most commonly spread in long-term care facilities caring for people with severe medical conditions. However, since the start of the COVID-19 pandemic, outbreaks of *C. auris* have been reported in COVID-19 units of acute care hospitals.

These outbreaks may be related to changes in routine infection control practices during the COVID-19 pandemic, including limited availability of gloves and gowns, or reuse of these items, and changes in cleaning and disinfection practices.

New *C. auris* cases without links to known cases or healthcare abroad have been identified recently in multiple states, suggesting an increase in undetected transmission. Screening for *C. auris* colonization, an important part of containment efforts, has been more limited as resources of healthcare facilities and health departments have been diverted to respond to COVID-19.

Invasive candidiasis in patients with COVID-19

Invasive candidiasis in patients with COVID-19

Patients hospitalized for COVID-19 are at risk for healthcare-associated infections (HAIs), including [candidemia](#), or bloodstream infections caused by *Candida*.^{7,17-19} Fungal infections resistant to antifungal treatment have also been described in patients with severe COVID-19.^{19,20} Early diagnosis and monitoring for *Candida* infections and antifungal resistant infections (e.g., *C. auris*, azole-resistant *Aspergillus*) are key to reducing death from COVID-19 in patients with severe COVID-19 fungal co-infections.

Fungal pneumonias can resemble COVID-19

Other fungal diseases, such as histoplasmosis, Valley fever (coccidioidomycosis), and blastomycosis, can cause fever, cough, and shortness of breath, similar to COVID-19 and bacterial pneumonias.^{[21](#)}

These fungi live in soil. People become infected by breathing in fungi present in the air. Clinicians should consider fungal pneumonias as a possible cause of respiratory illness, particularly if COVID-19 testing is negative. It is important to note that these fungal diseases can occur at the same time as COVID-19.^{[22](#),[23](#)}

Miscellaneous

[Invasive pulmonary fusariosis in an immunocompetent critically ill patient with severe COVID-19.](#)

Poignon C, Blaize M, Vezinet C, Lampros A, Monsel A, Fekkar A.
Clin Microbiol Infect. 2020 Nov;26(11):1582-1584. doi:
10.1016/j.cmi.2020.06.026. Epub 2020 Jun 30.

[Promising effect of in-situ lyticase enzyme therapy on peritoneal dialysis catheter obstruction from *Acremonium* fungal biofilm: A case report](#)

[Thana Thongsricome¹, Talerngsak Kanjanabuch^{1,2,3}, Nopparat Maeboonruen³, Preeyarat Pavatung², Pisut Katavetin^{1,3}, Somchai Eiam-Ong¹](#)
Med Mycol Case Rep . 2020 Dec;30:26-28. doi: 10.1016/j.mmcr.2020.09.006.

[Identification by Matrix-Assisted Laser Desorption Ionization-Time of Flight Mass Spectrometry and Antifungal Susceptibility Testing of Non-Aspergillus Molds.](#) Li Y,

Wang H, Hou X, Huang JJ, Wang PC, Xu YC.

Front Microbiol. 2020 Jun 3;11:922. doi: 10.3389/fmicb.2020.00922. eCollection 2020. PMID: 32582045

primary pathogens & True pathogens

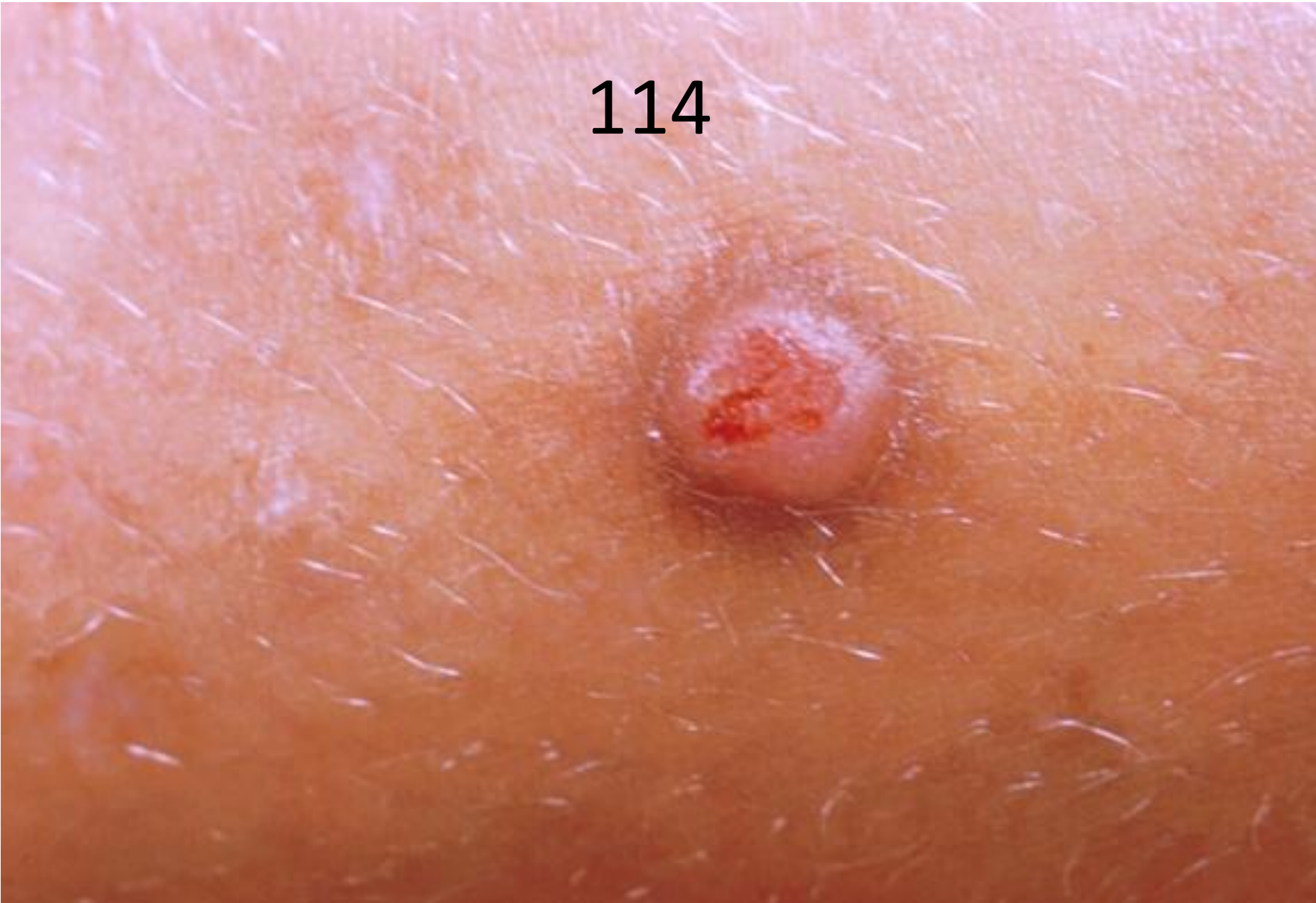Cryptococcosis

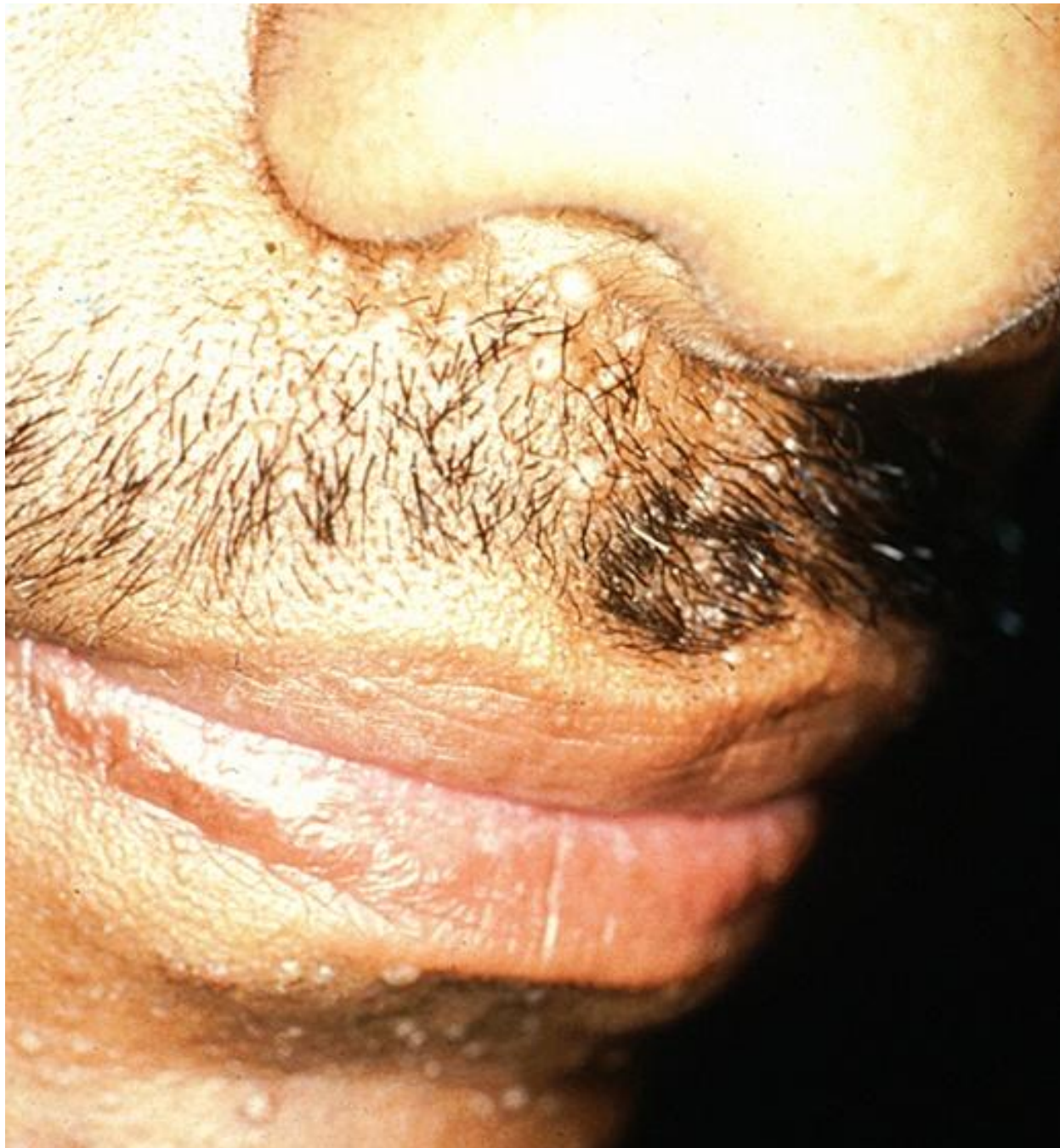A chronic, subacute to acute pulmonary, systemic or meningitic disease, initiated by the inhalation of the fungus. Primary pulmonary infections have no diagnostic symptoms and are usually subclinical. On dissemination, the fungus usually shows a predilection for the central nervous system, however skin, bones and other visceral organs may also become involved.

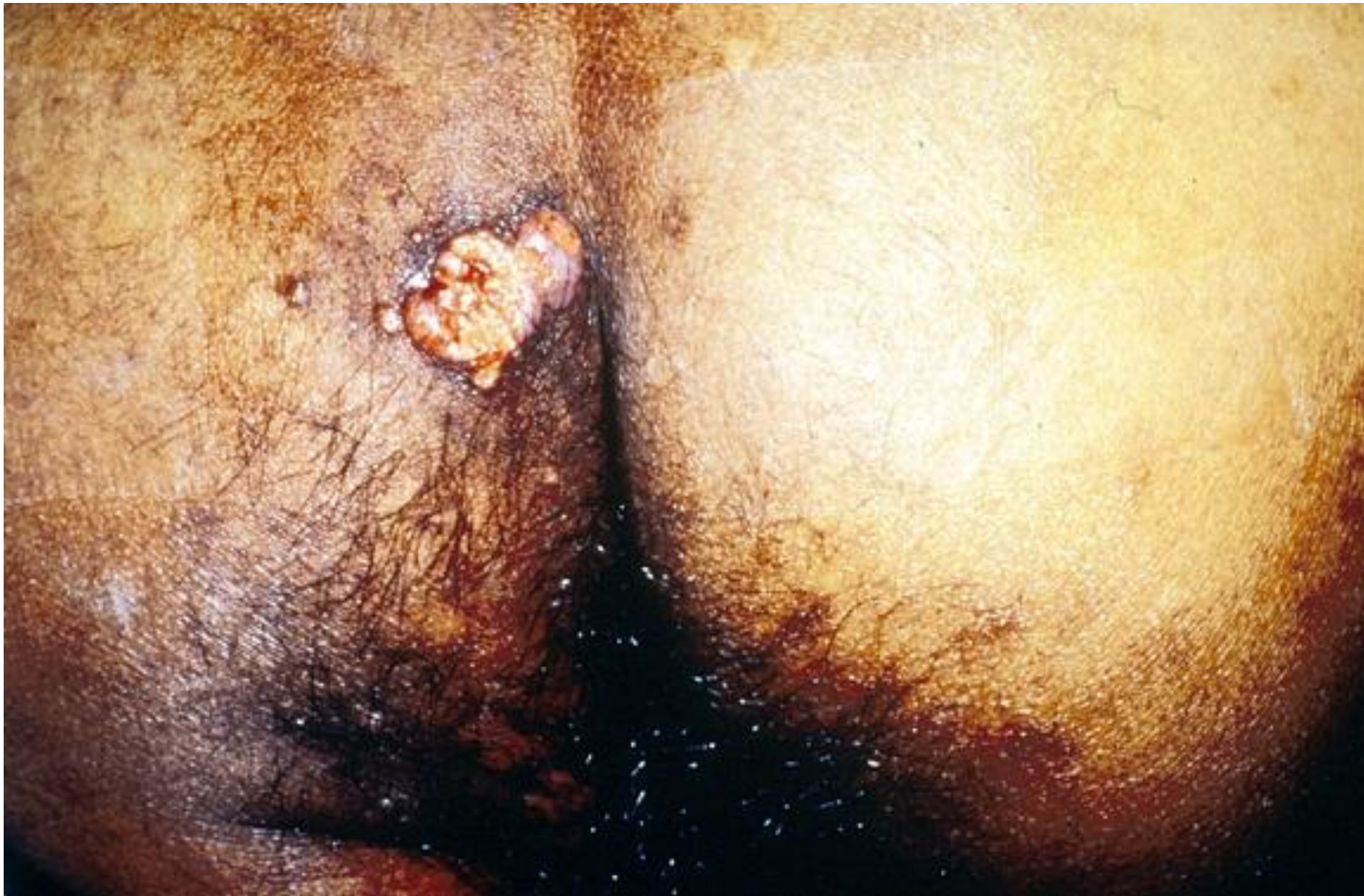Distribution: World-wide.

Aetiological Agent: *Cryptococcus neoformans*.

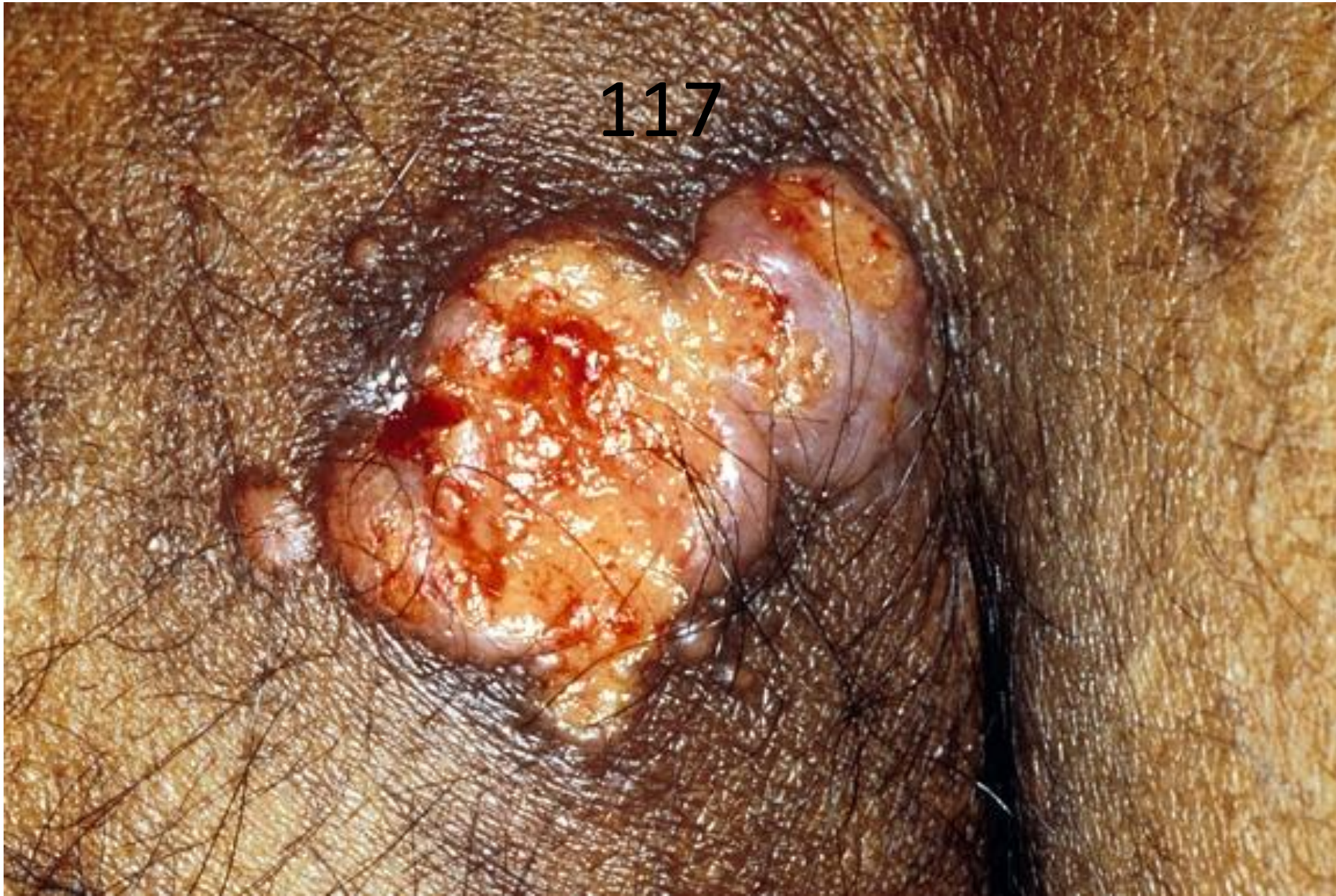114

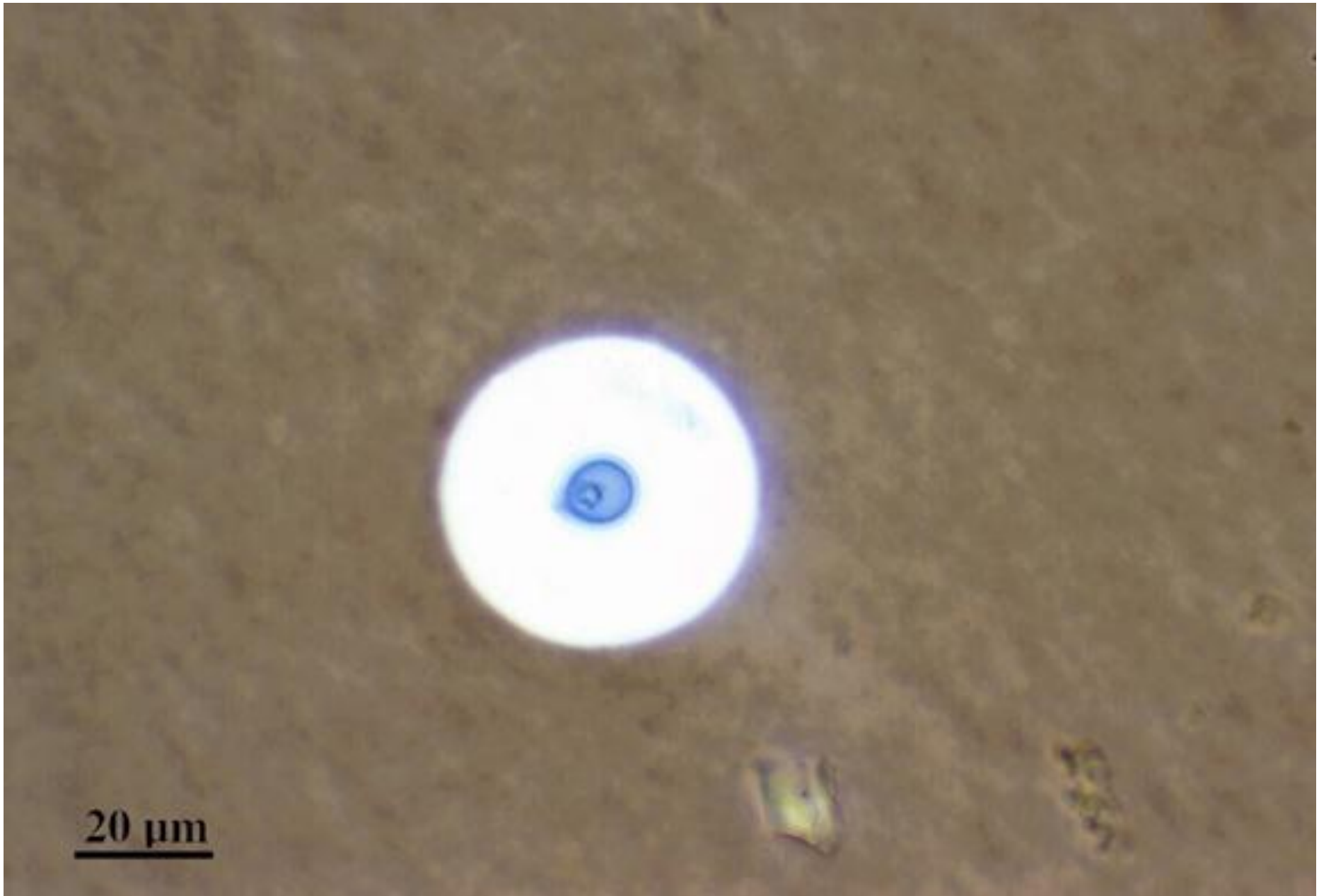

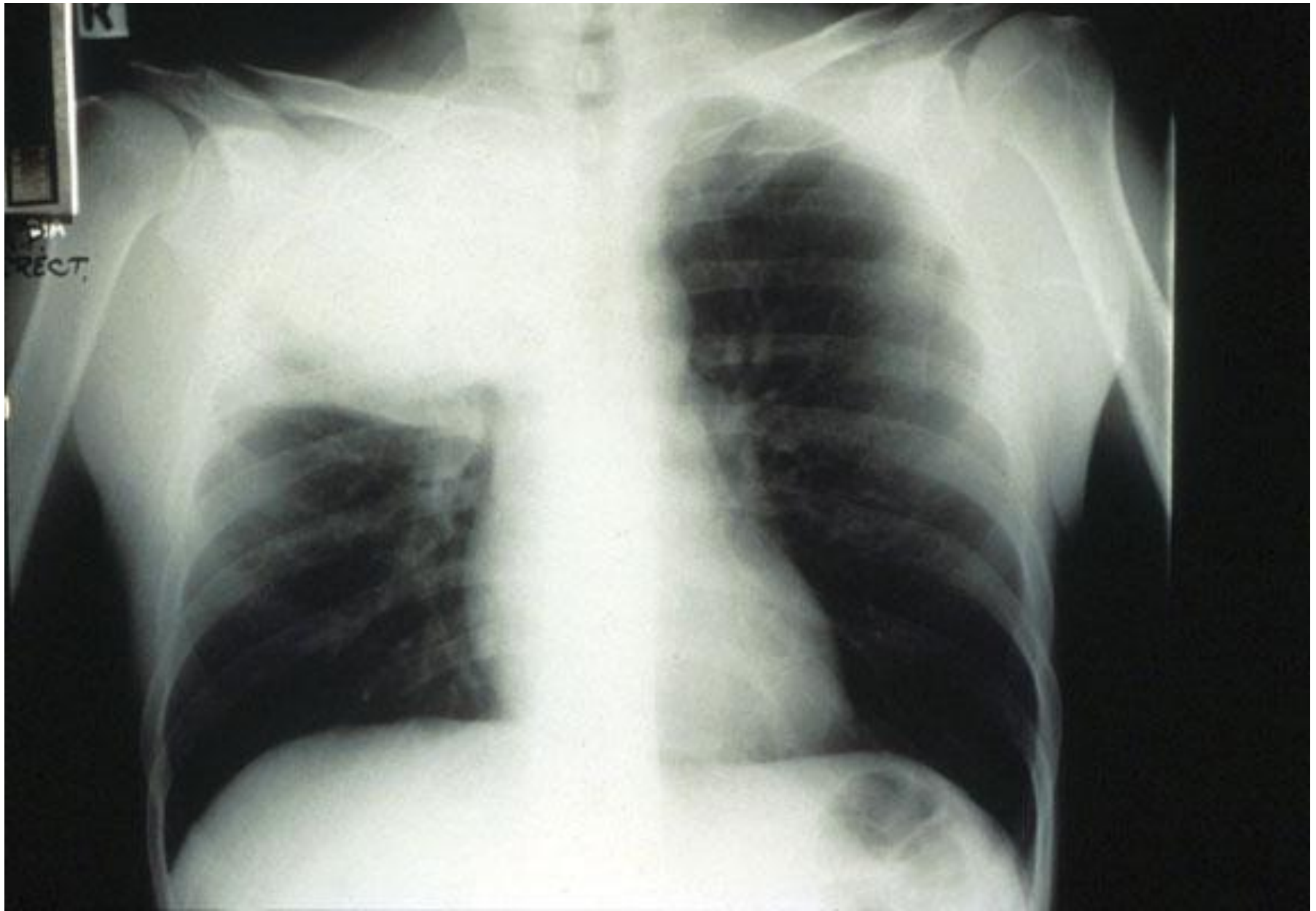


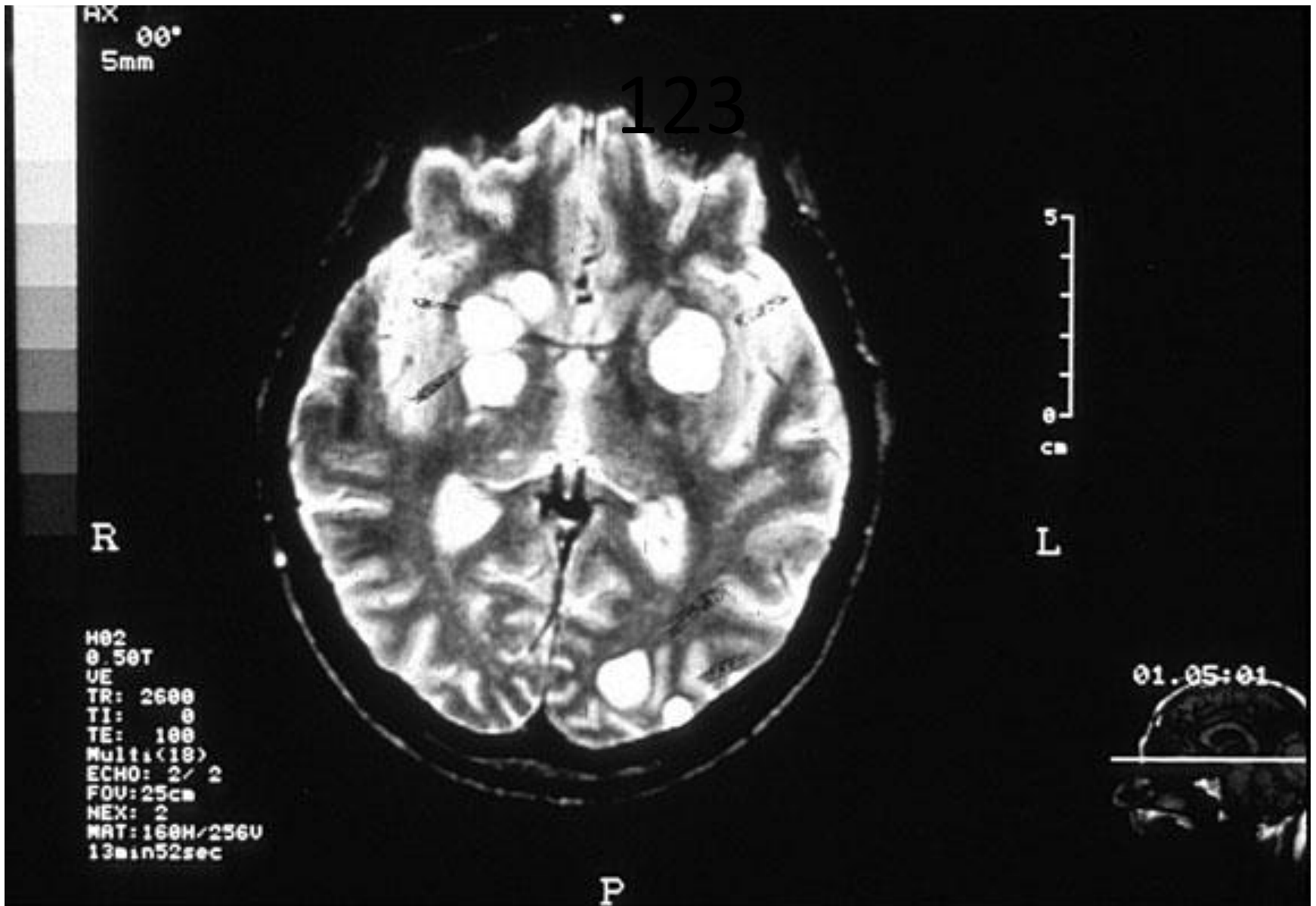


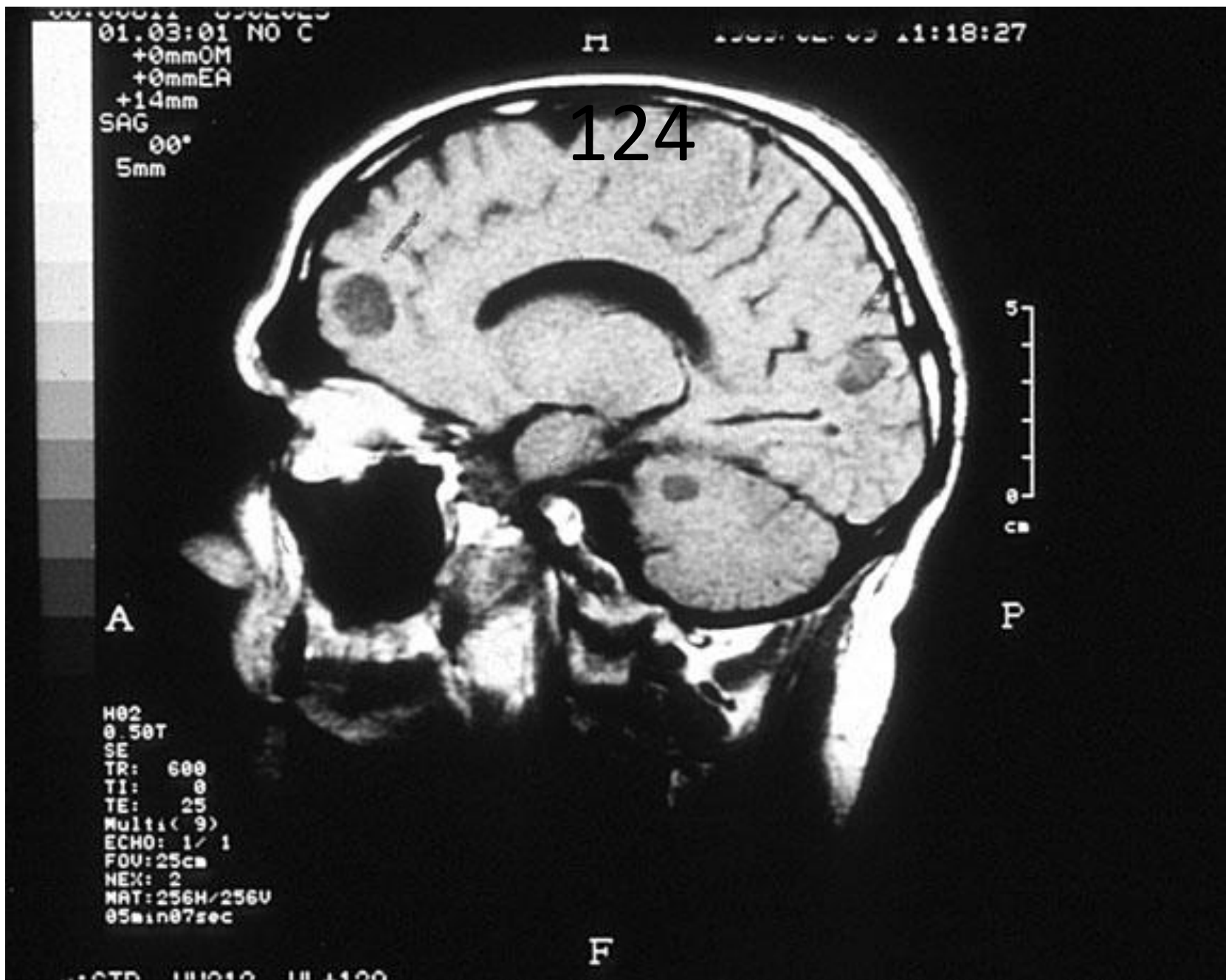117



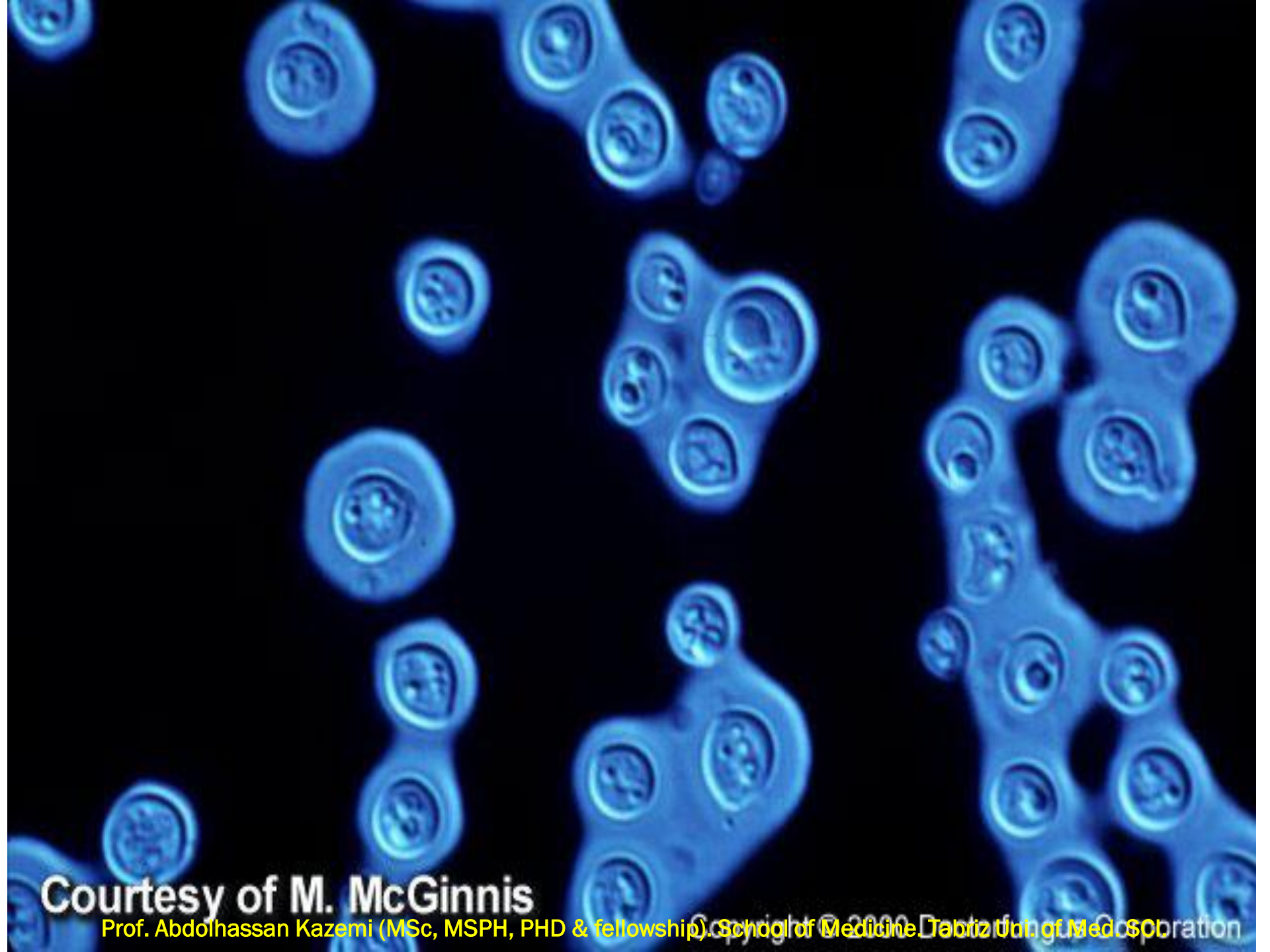







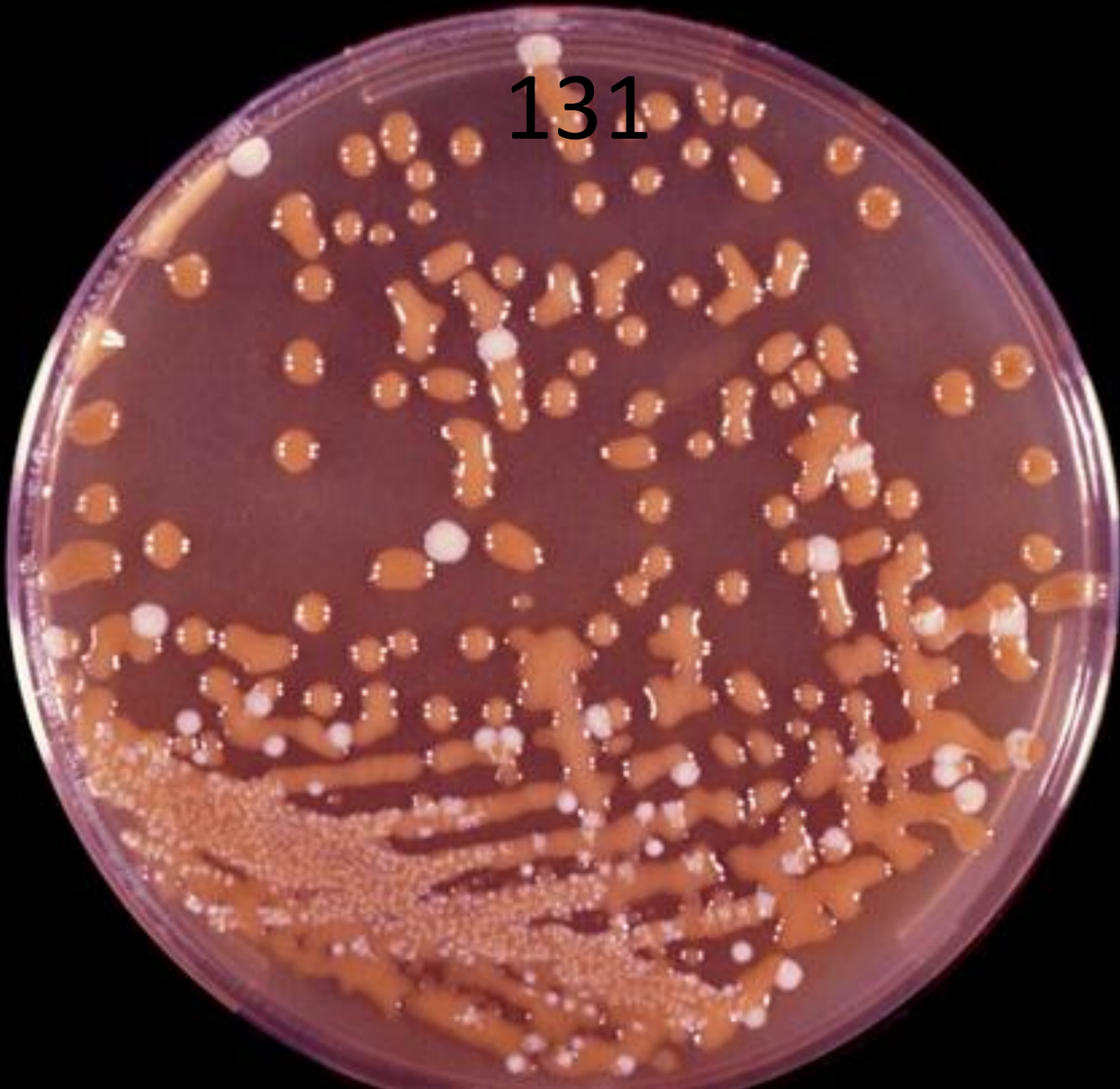129



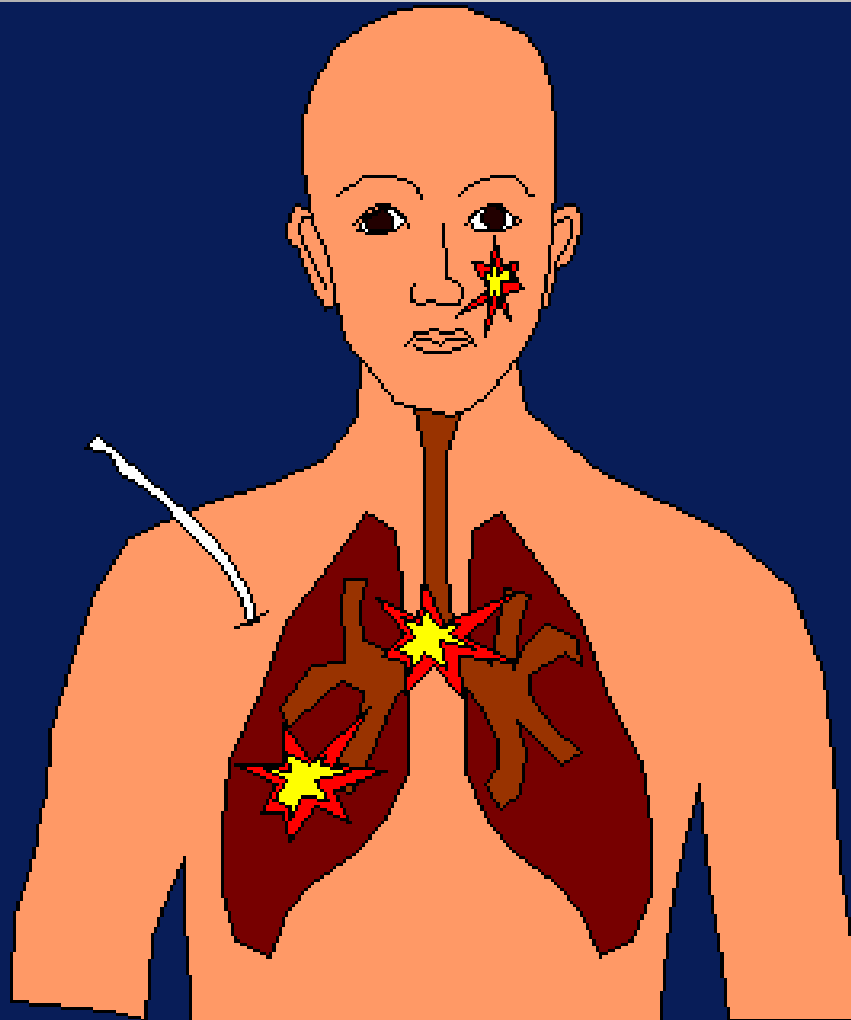
Courtesy of M. McGinnis


Prof. Abdolhassan Kazemi (MSc, MSPH, PHD & fellowship) School of Medicine, Tabriz Univ. of Med. Sci. Iran

131




ASPERGILLOSIS



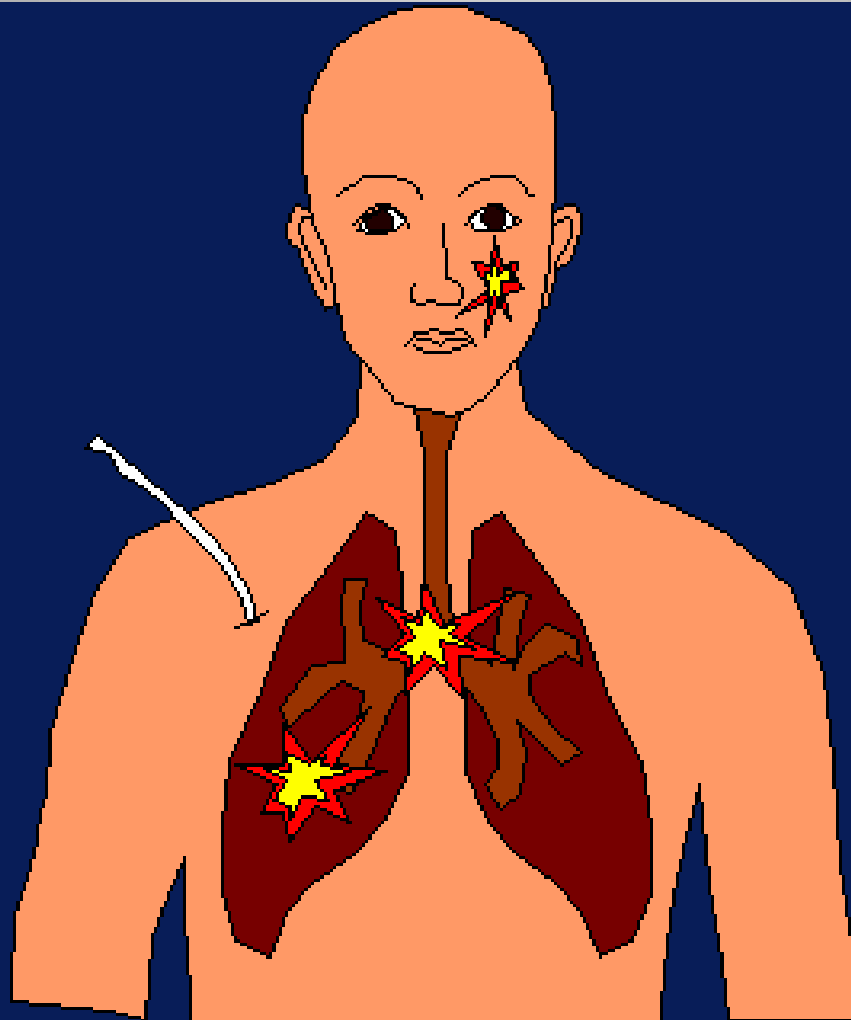


GROWTH OF ASPERGILLUS

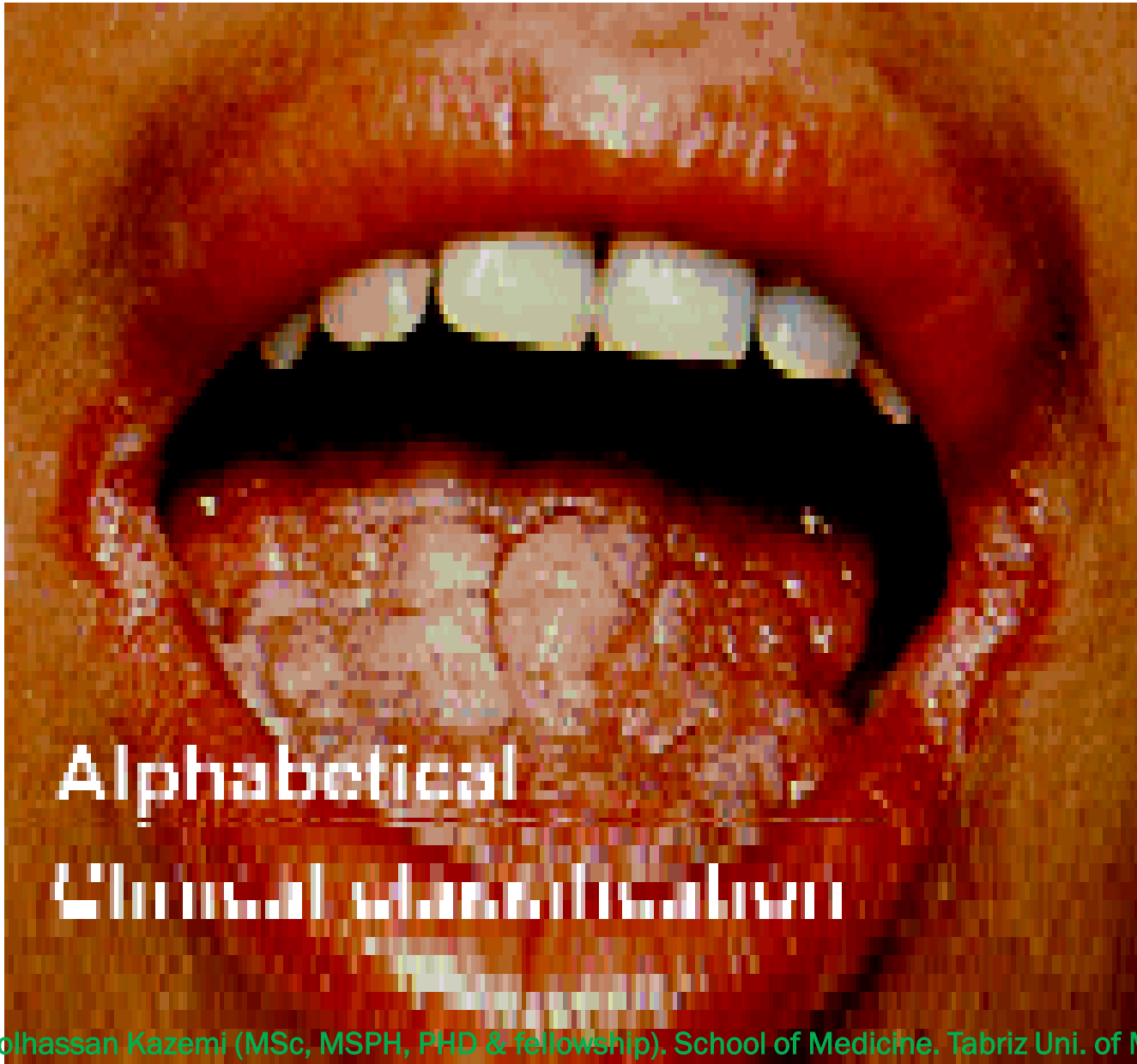1-2 cm per 24 hours



ASPERGILLOSIS



CANDIDA & CANDIDIASIS



Alphabetical
Clinical classification

CUTANEOUS INVOLVEMENT

**1- INTERTRIGINOUS &
GENERALIZED CANDIDIASIS**

**2- PARONICHIA &
ONYCOMYCOSIS**

**3- DIAPER DISEASE (NAPKIN
CANDIDIASIS)**

4- CANDIDAL GRANULOMA



SYSTEM,IC INVOLVEMENT

1- URINARY TRACT

2- ENDOCARDITIS

3- MENINGITIS

4- SEPTICEMIA

**5-IATROGENIC CANDIDEAMIA (BARRIER BREAK
CANDIDEAMIA)**

6- DISSEMINATION TO OTHER ORGAN SYSTEMS

ALLERGIC DISEASES

A. CANDIDIDIS


B. ECZEMA

C. ASTHMA

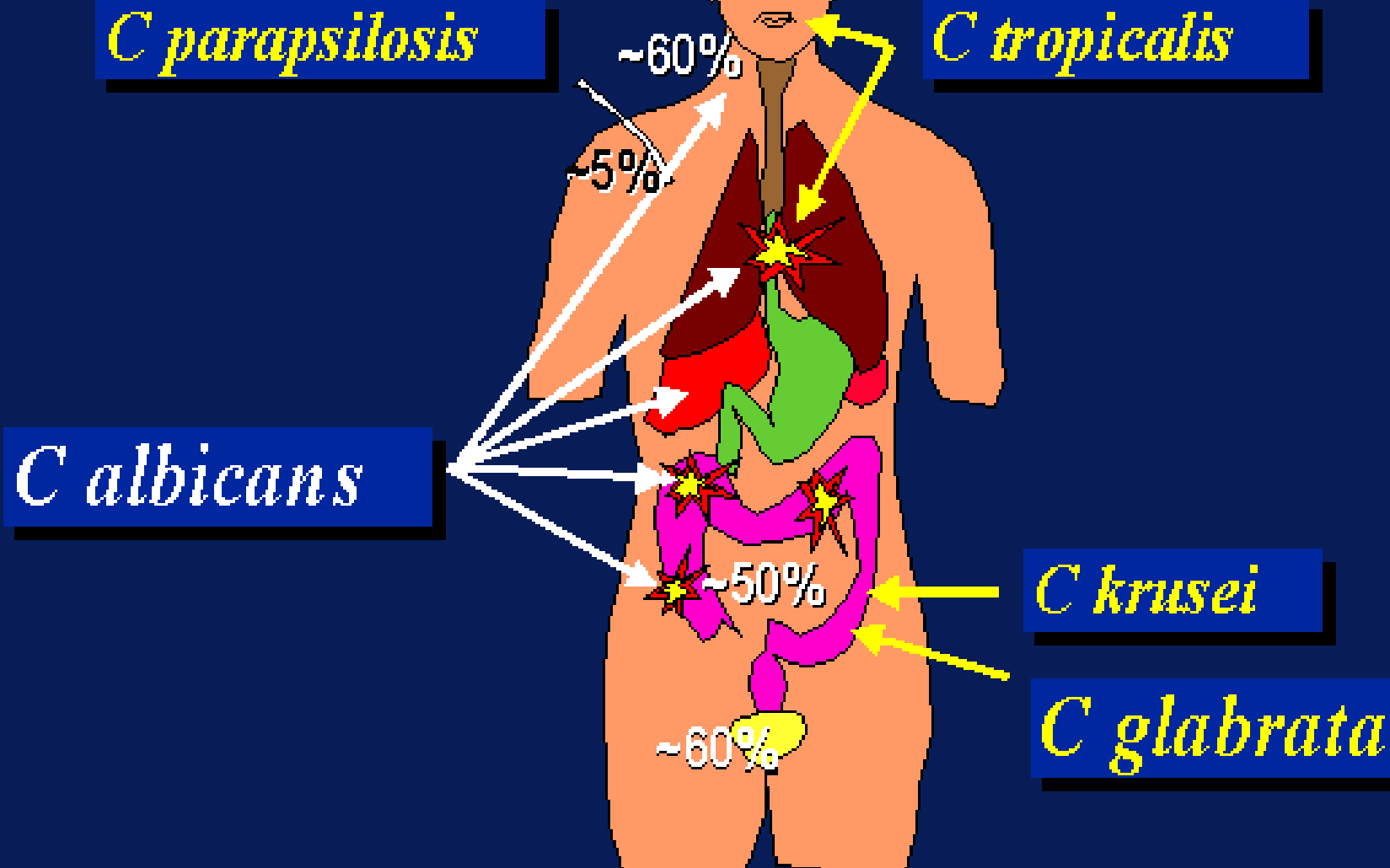
D. GASTRITIS

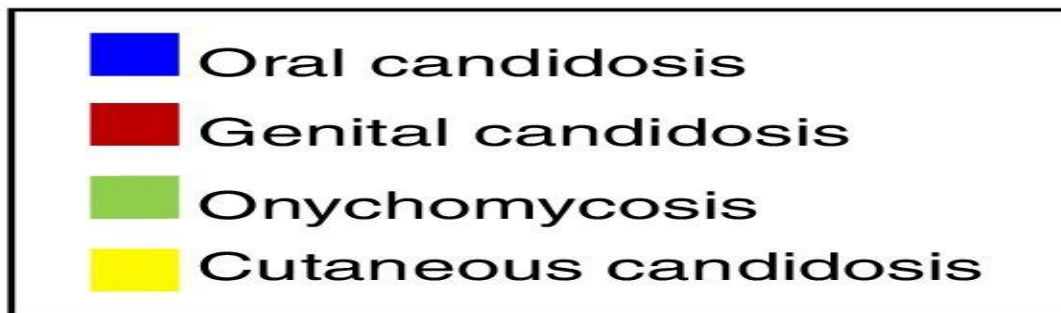
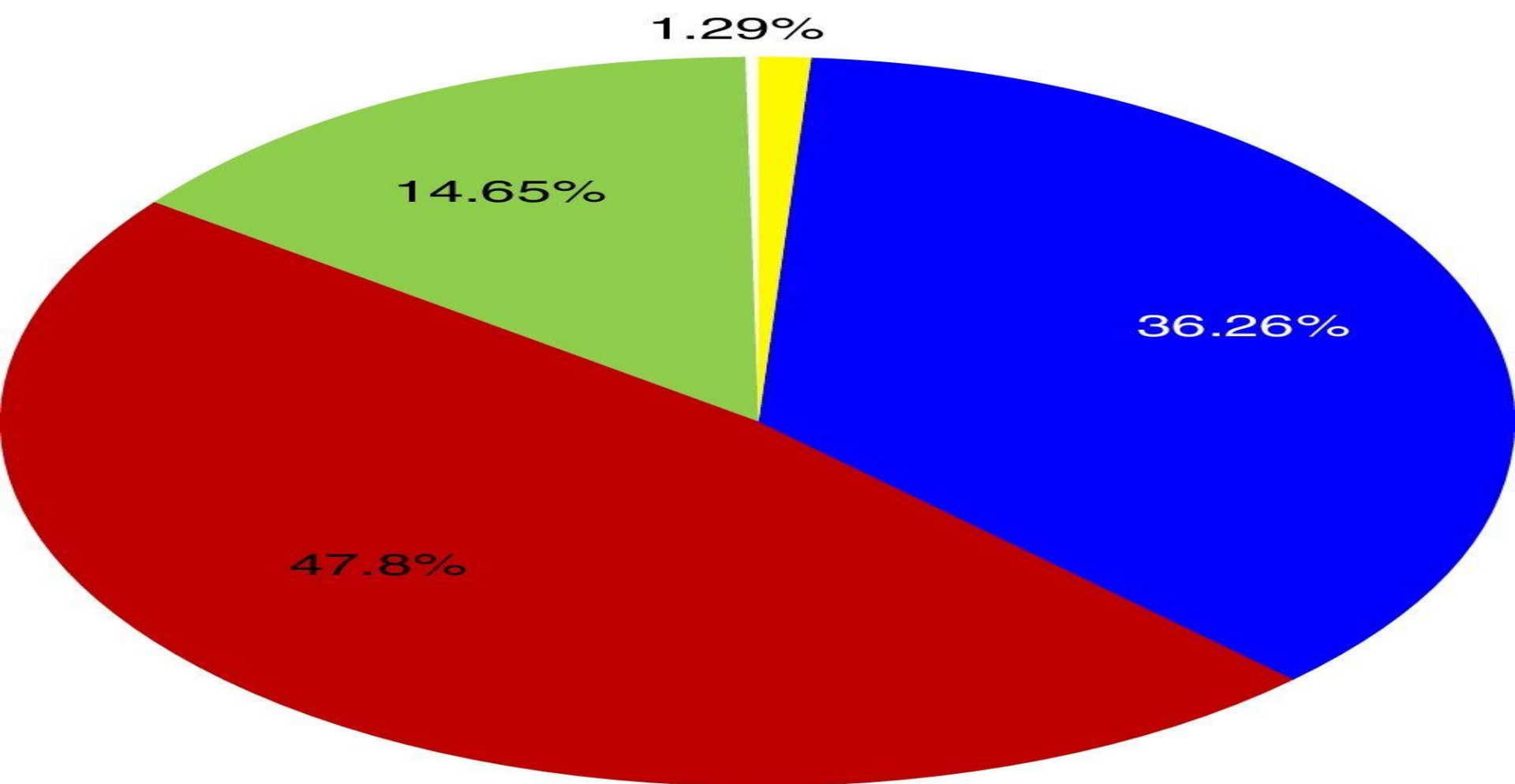


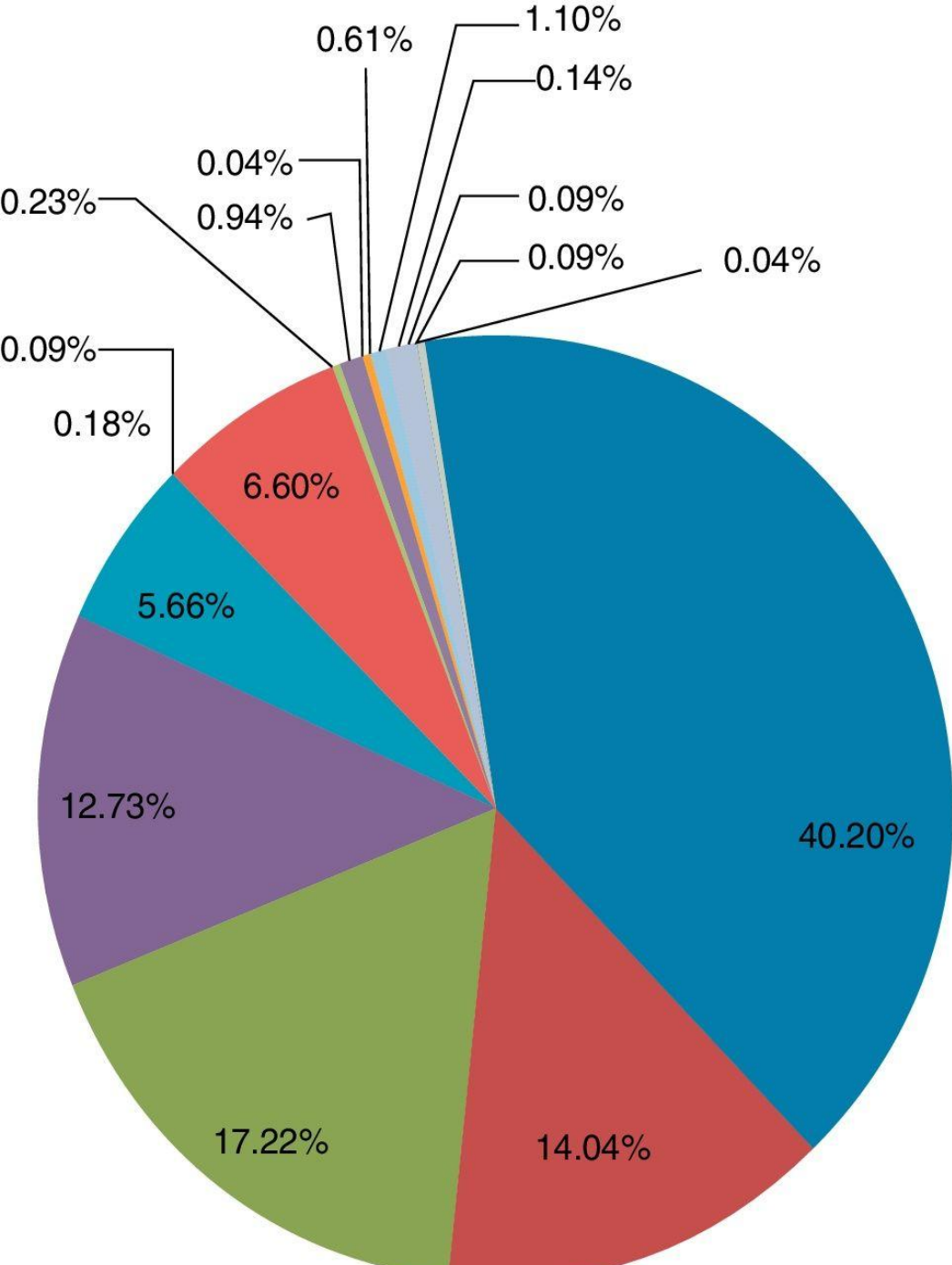
COLONIZATION WITH CANDIDA SPECIES



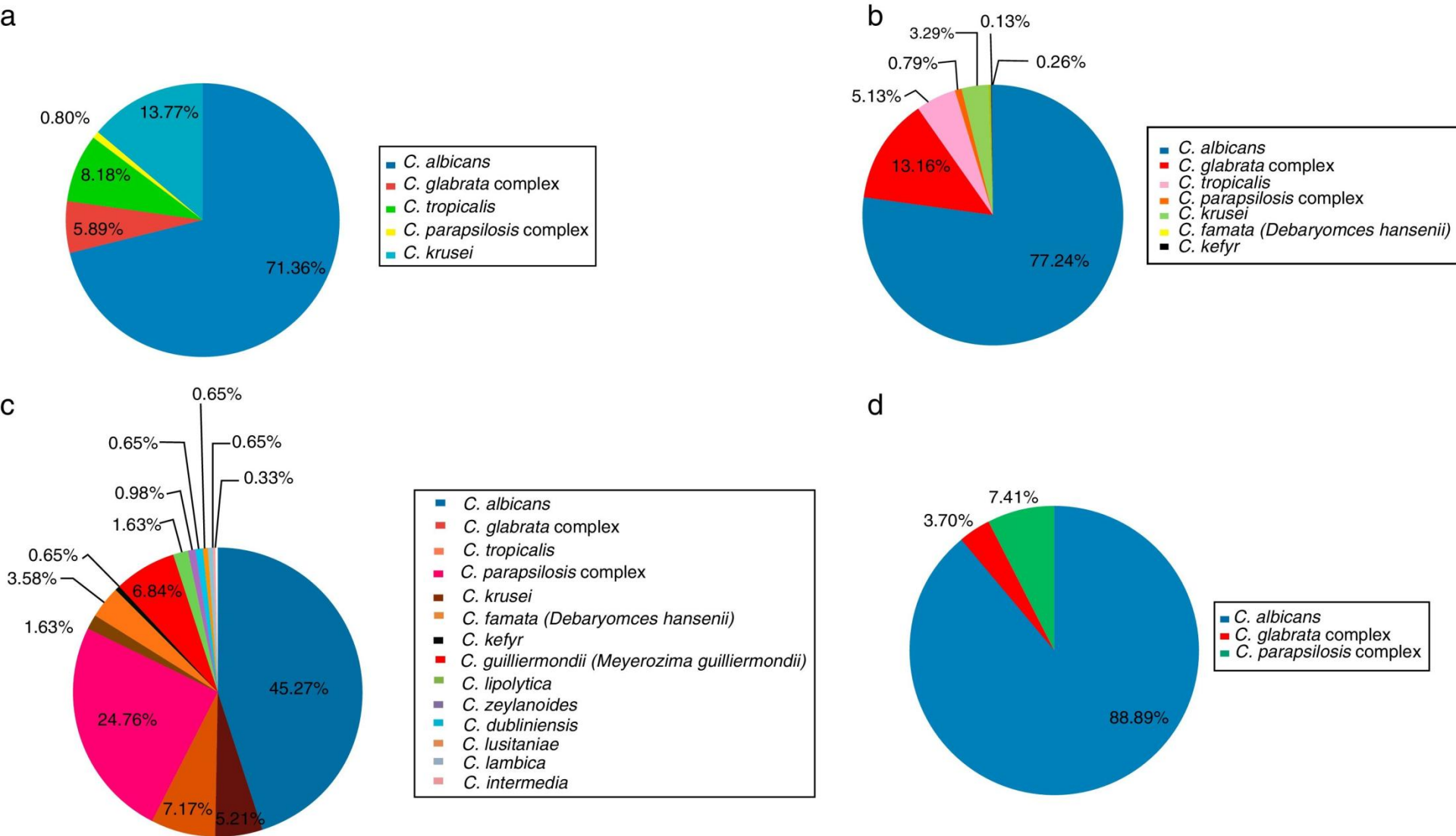
St Radboud








- *C. albicans*
- *C. glabrata* complex
- *C. tropicalis*
- *C. parapsilosis* complex
- *C. parapsilosis sensu stricto*
- *C. orthopsilosis*
- *C. metapsilosis*
- *C. krusei*
- *C. famata* (*Debaryomyces hansenii*)
- *C. guilliermondii* (*Meyerozyma guilliermondii*)
- *C. lipolytica*
- *C. zeylanoides*
- *C. dubliniensis*
- *C. lusitaniae*
- *C. utilis*
- *C. rugosa*



Frequency distribution of Candida species causing superficial candidiasis in Mexico during the 2005–2015 period. (a) Oral candidiasis. (b) Genital candidiasis. (c) Onychomycosis. (d) Cutaneous candidiasis.

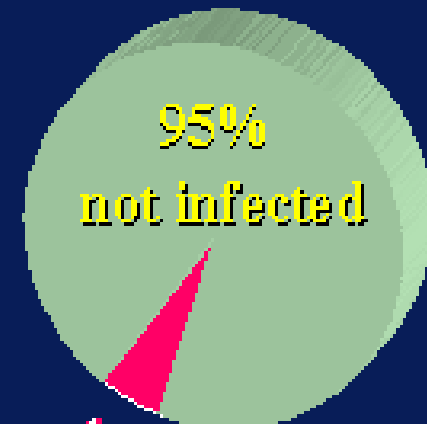
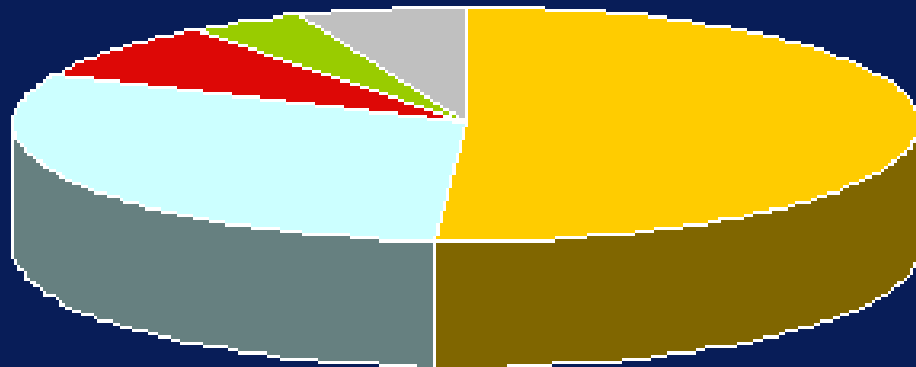
CANDIDA ISOLATES AND CANDIDEMIA IN BMT AFTER INTRODUCTION OF FLUCONAZOLE PROPHYLAXIS

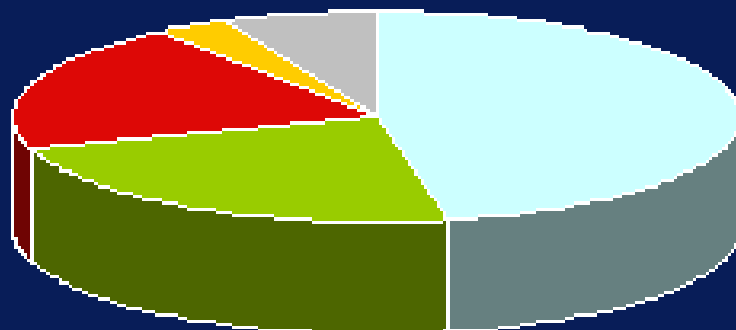(Marr, Seidel, White, Bowden J Infect Dis 2000:309)

585 assessable patients


Oral colonization with *Candida*



34 (5%) candidemia



Resistance fluconazole	Percentage
albicans	7%
glabrata	99%
krusei	100%
parapsilosis	
others	



HOSPITAL ACQUIRED CANDIDEMIA

Wenzel *Clin Infect Dis* 1995;20:1531-4

All admissions

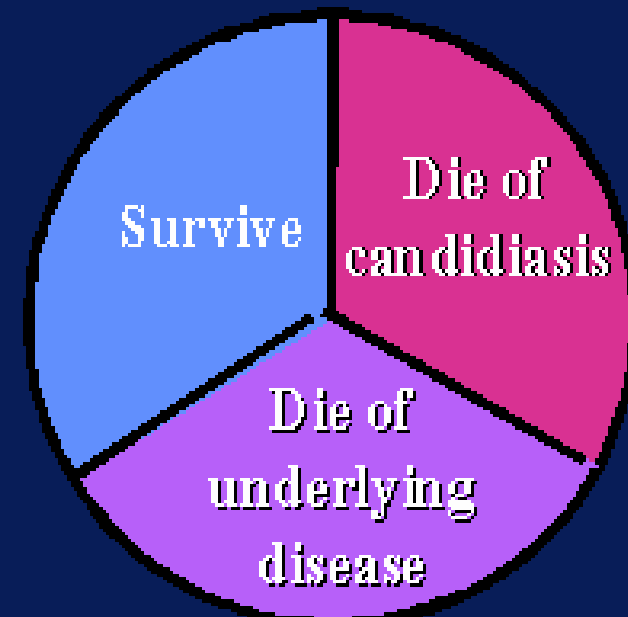
Candidiasis

High-Risk

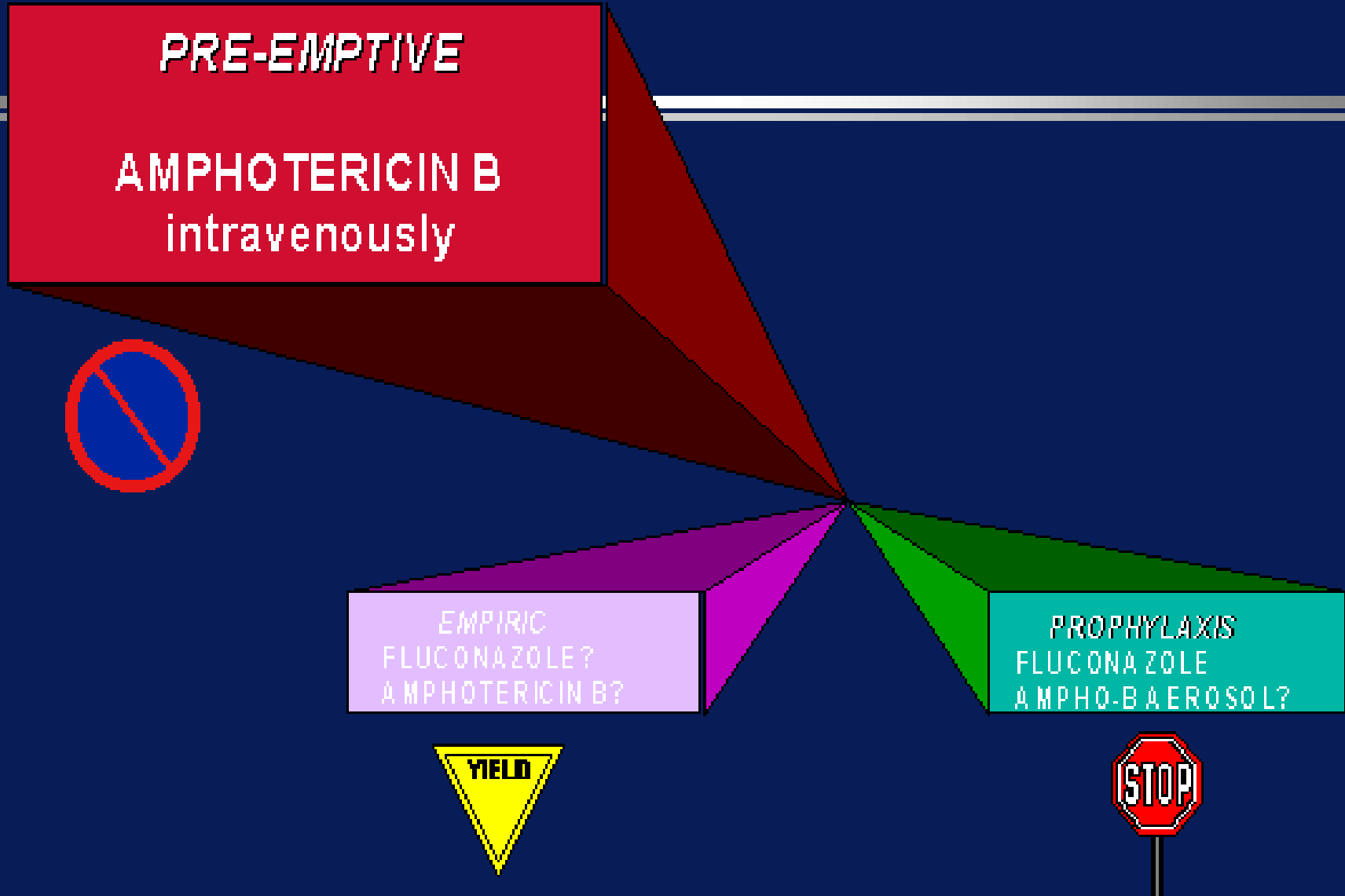

Acute leukemia
Transplants
Burns
GI surgery
Premature infants

Risk factor

Antibiotics	1.7
IV catheters	7.2
<i>Candida</i>	
colonization	10.4
Hemodialysis	10.4
ICU admission	?



PRE-EMPTIVE ANTIFUNGAL APPROACH



برترین دانش‌ها
یزدان پرستی

است.

بزرگمهر
موفق باشید

با تشکر از توجه و همراهی شما

